

Das ging ins Auge

Daniel Barthelmes

MD PhD EMBA

Director

Anatomie Auge

Anatomy of the Eye

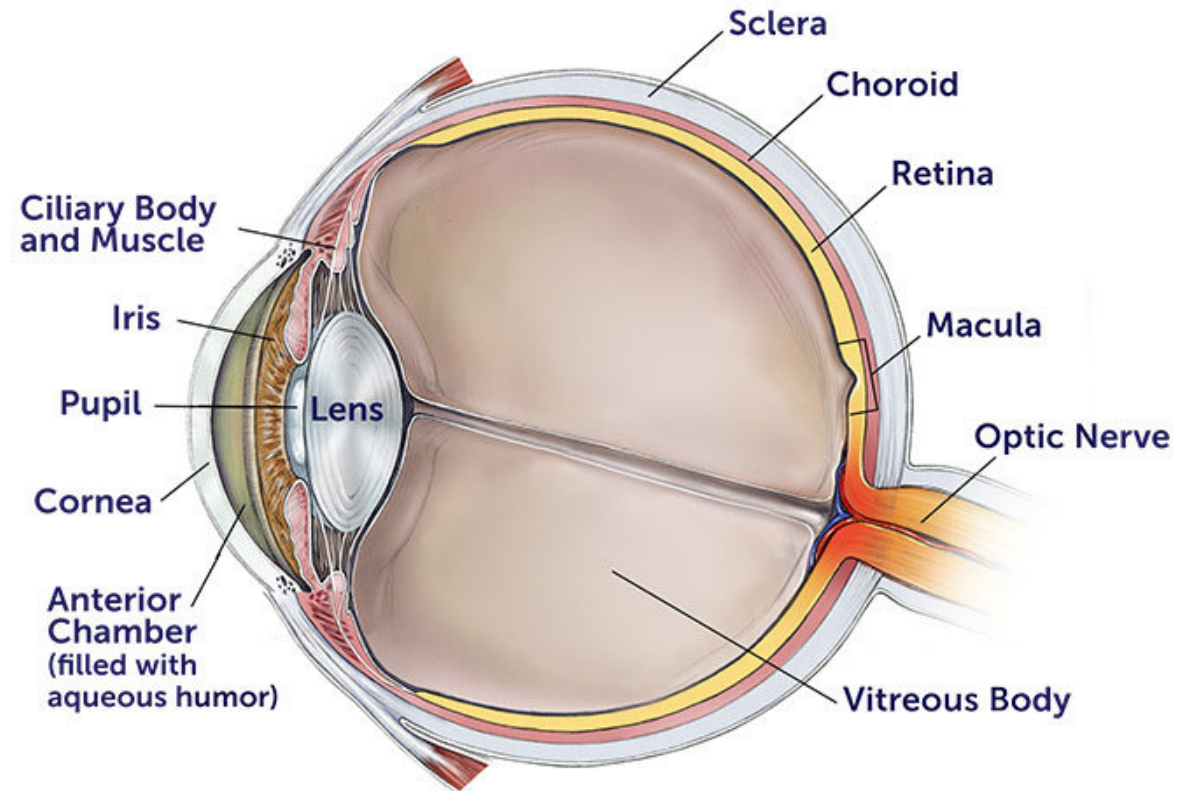


Illustration by Bob Morreale, provided courtesy of the BrightFocus Foundation



Sehstörung und Notfälle

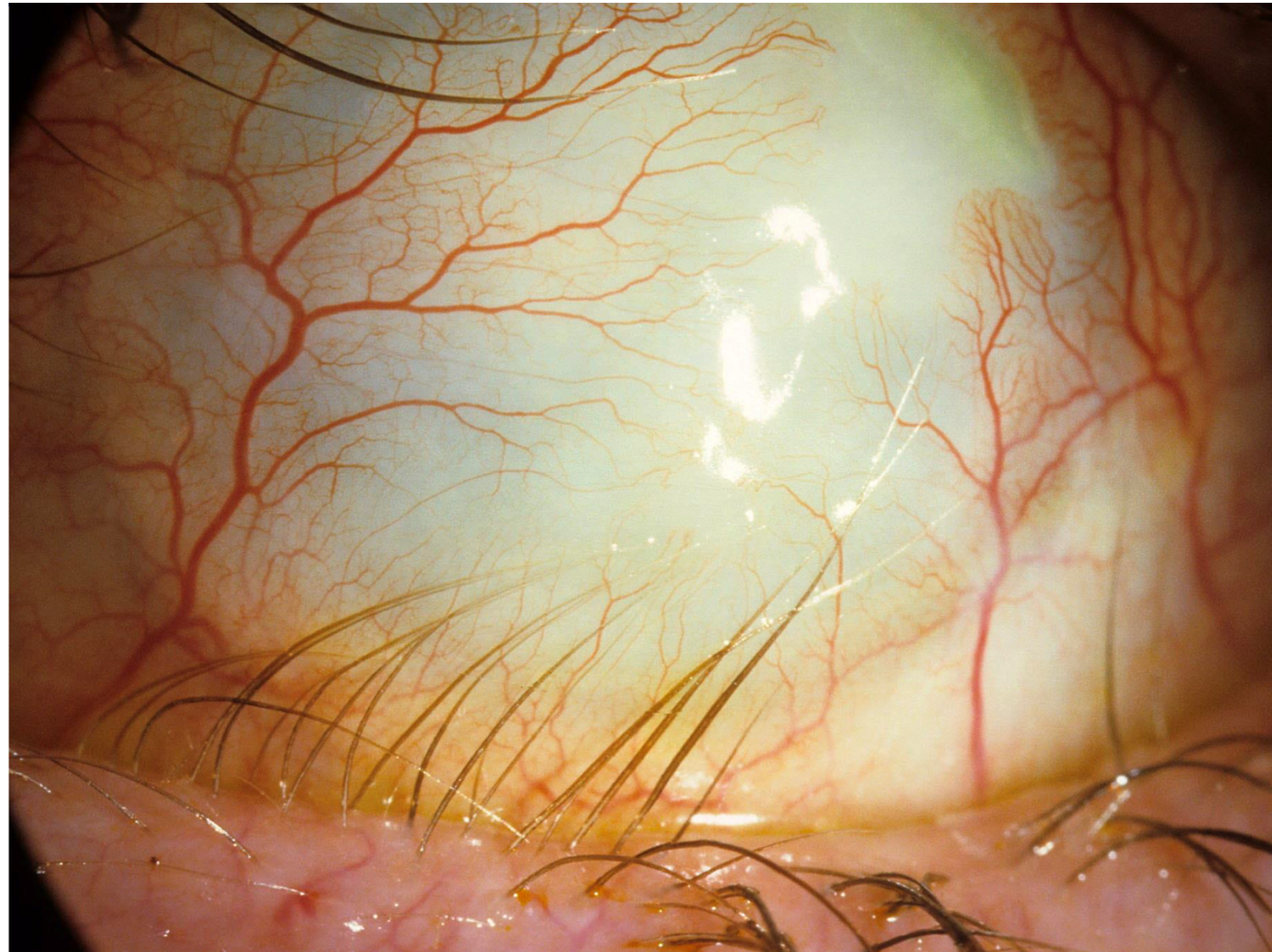
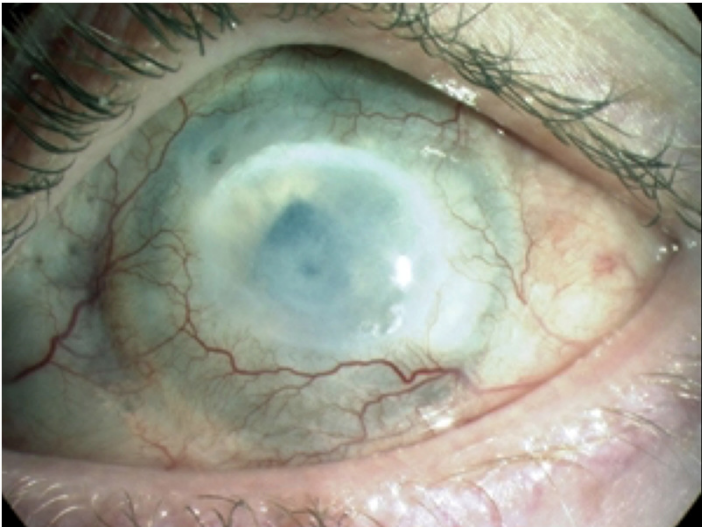
- Akute Sehstörungen: häufige Ursachen
 - Trauma
 - Blutungen
 - Ischämische Schäden
 - Infektionen
- Chronische Sehstörungen
 - Diabetes
 - Altersbedingte Veränderungen

Sehstörung und Notfälle

- Was ist wichtig?
 - Was ist passiert? Anamnese (vorgängige OP?), zeitlicher Verlauf?
 - Wie ist die Sehschärfe?
 - Schmerzen?

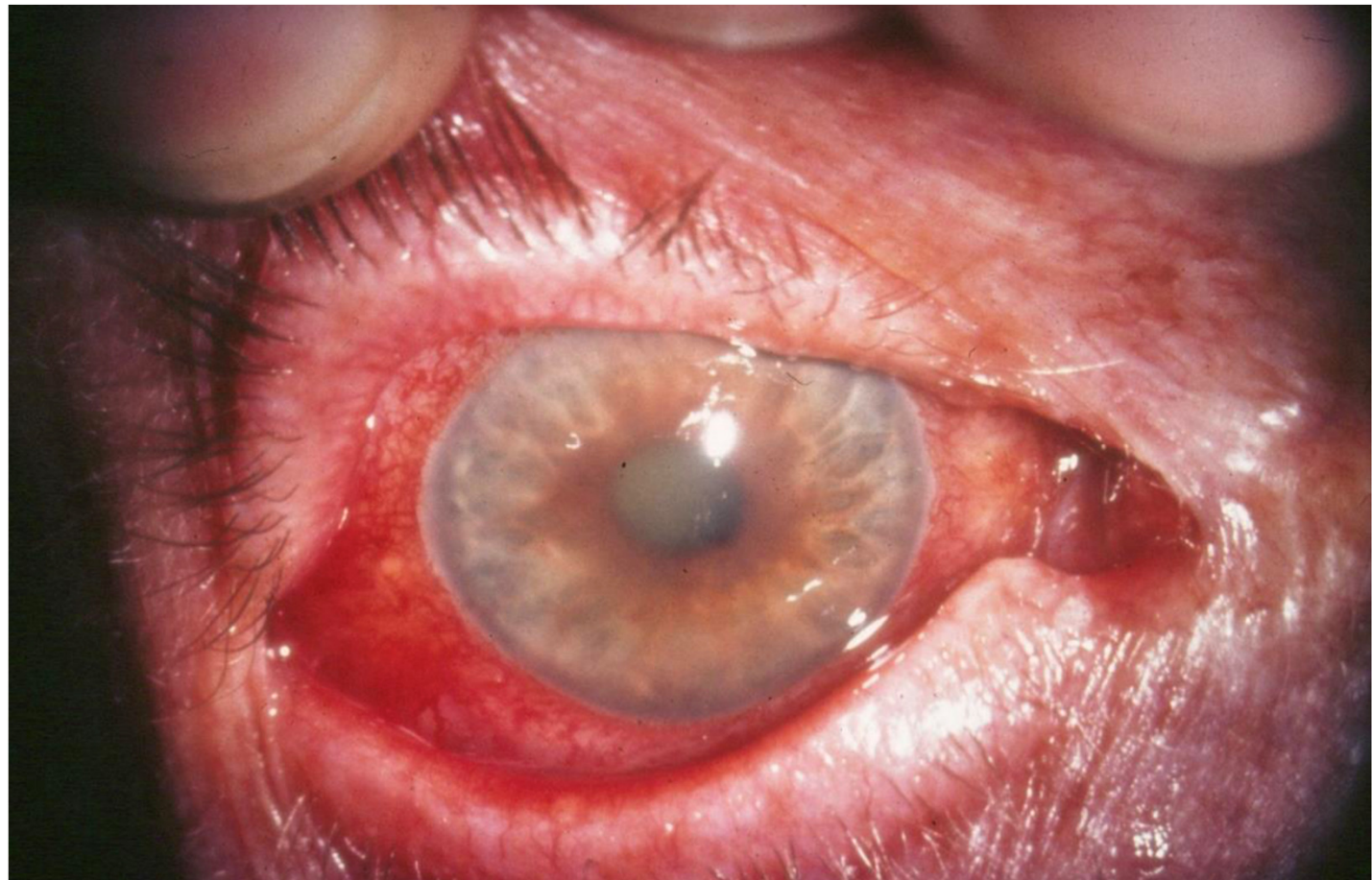
Sehstörung und Notfälle

- Verätzung
 - Lokalanästhetikum tropfen
 - Spülen, Spülen, Spülen
 - Zuweisung an Klinik

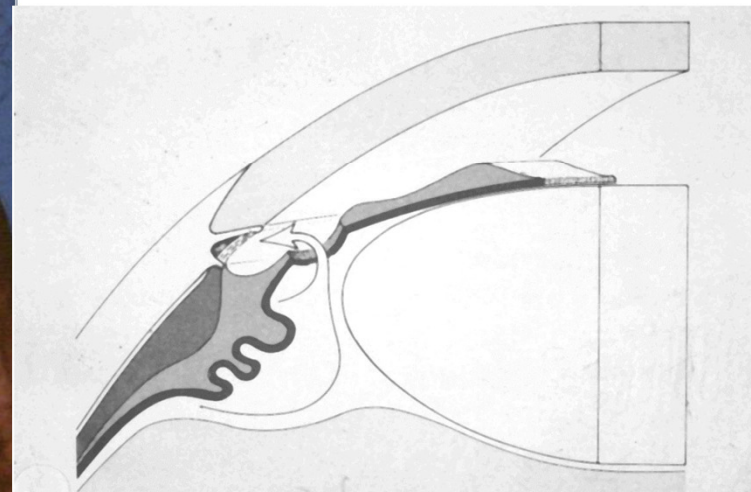
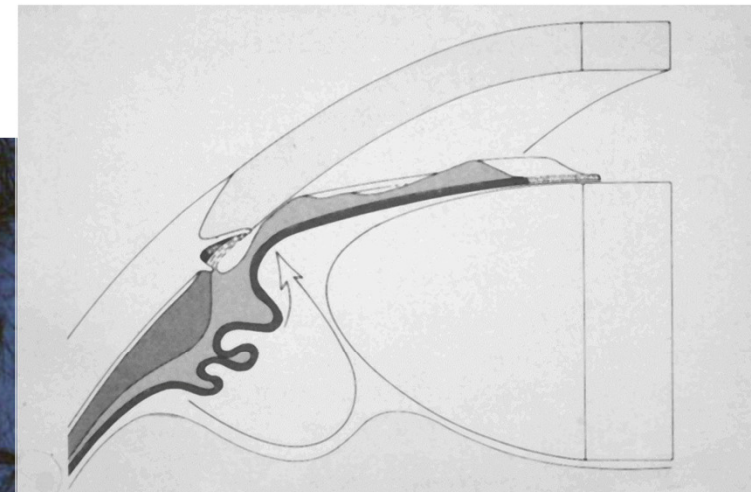
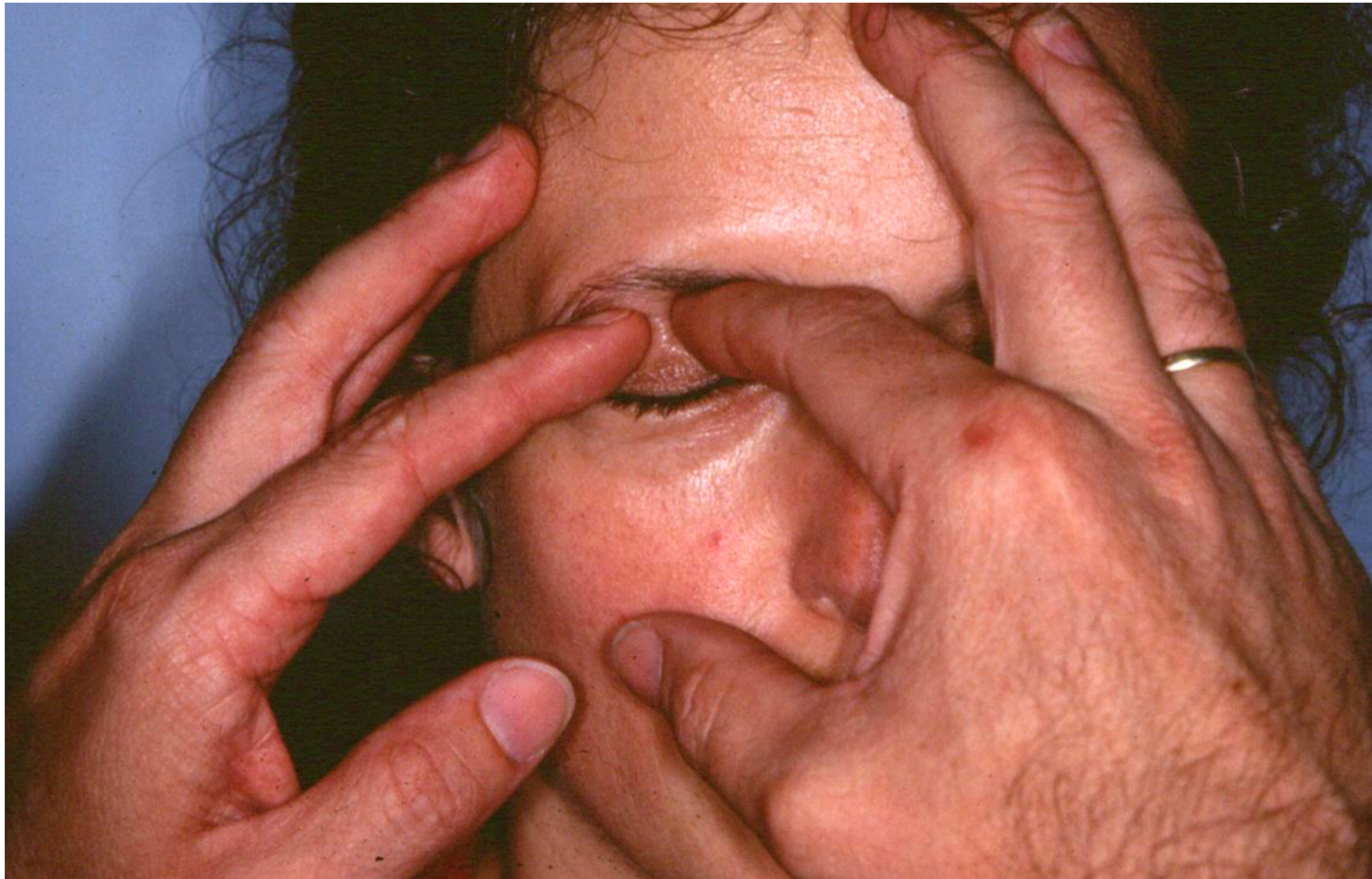

Sehstörung und Notfälle

- Akuter Glaukomanfall
 - Hartes Auge
 - Schmerzen
 - Erbrechen
 - 500mg Acetazolamid
 - Zuweisung an Klinik

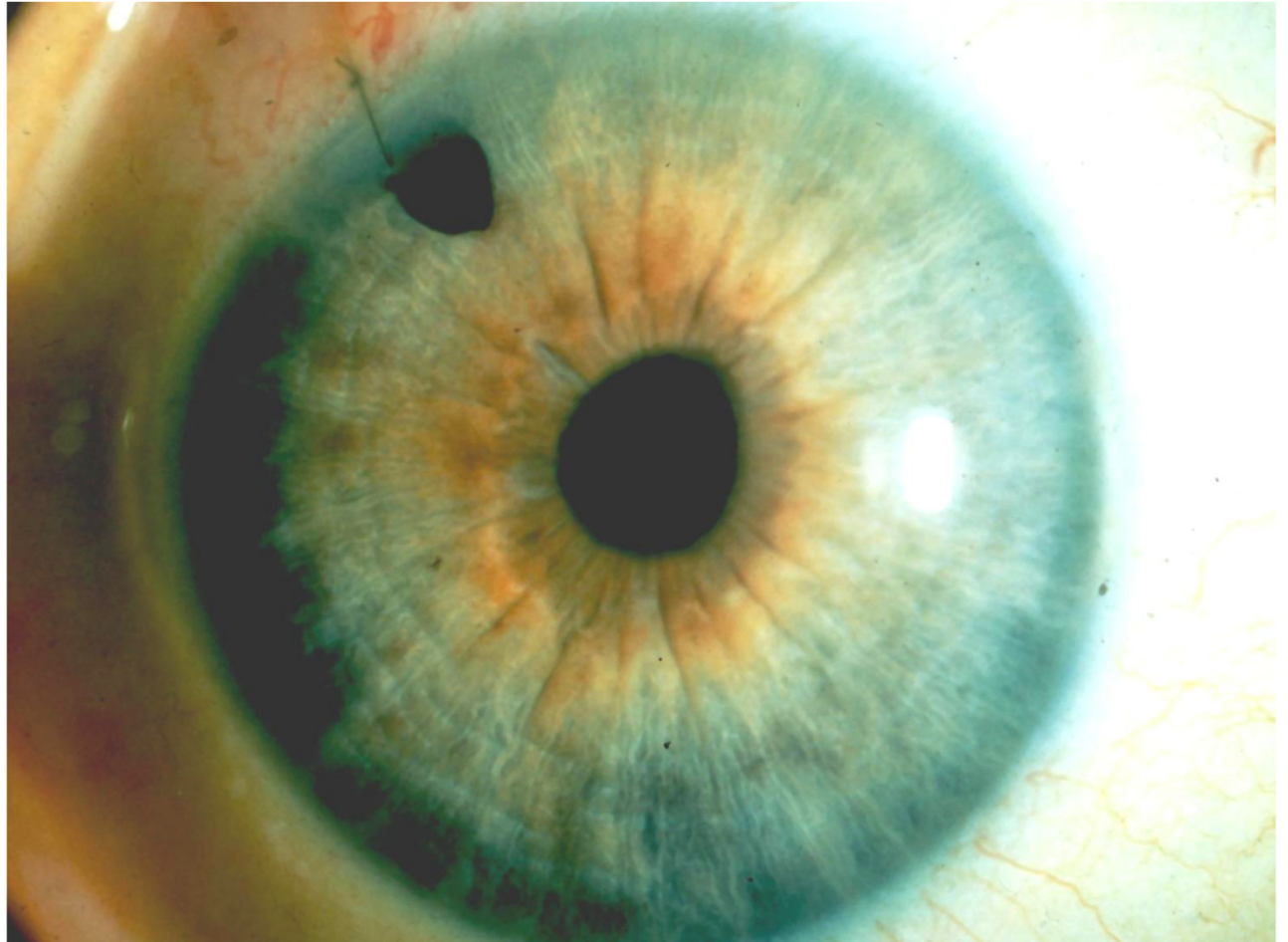


Sehstörung und Notfälle



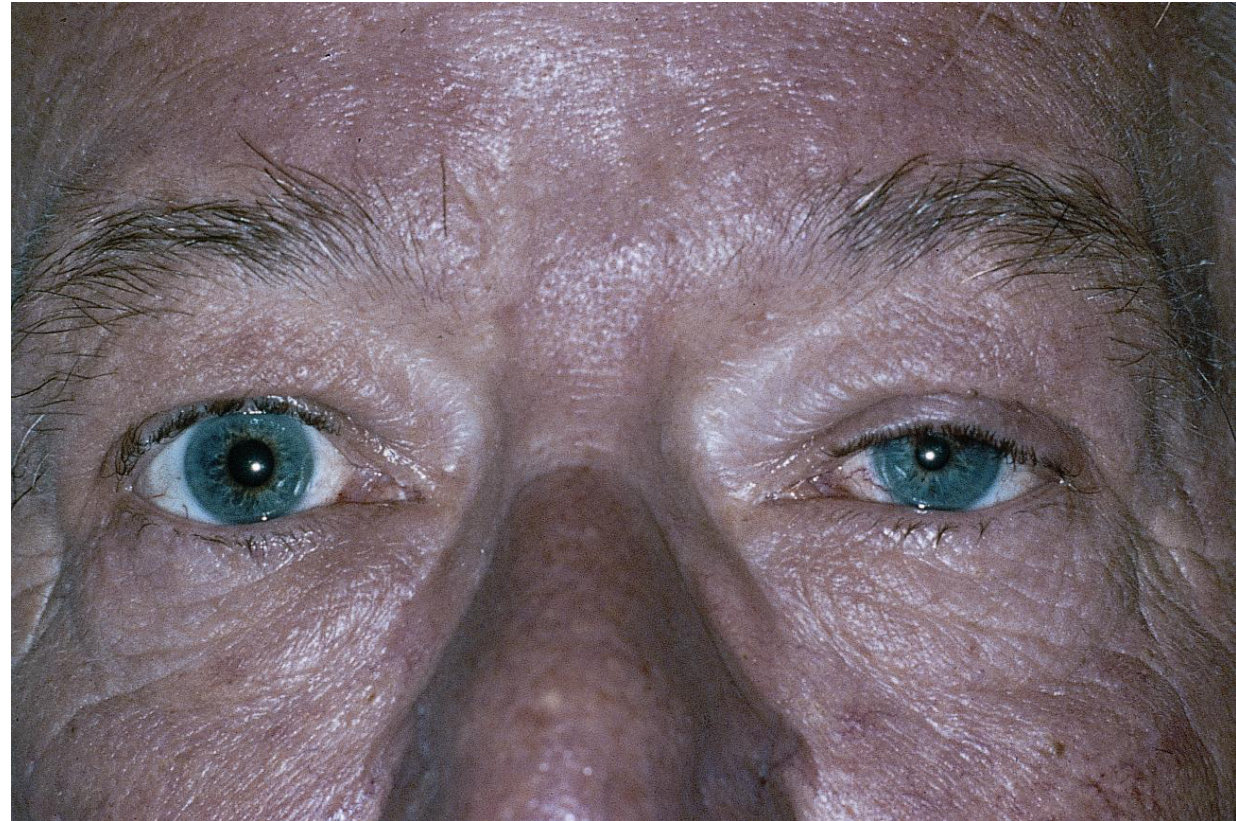Sehstörung und Notfälle

- Therapie mit Laser oder OP
- Kleines Loch in Iris
Normalisierung des
Augendruckes



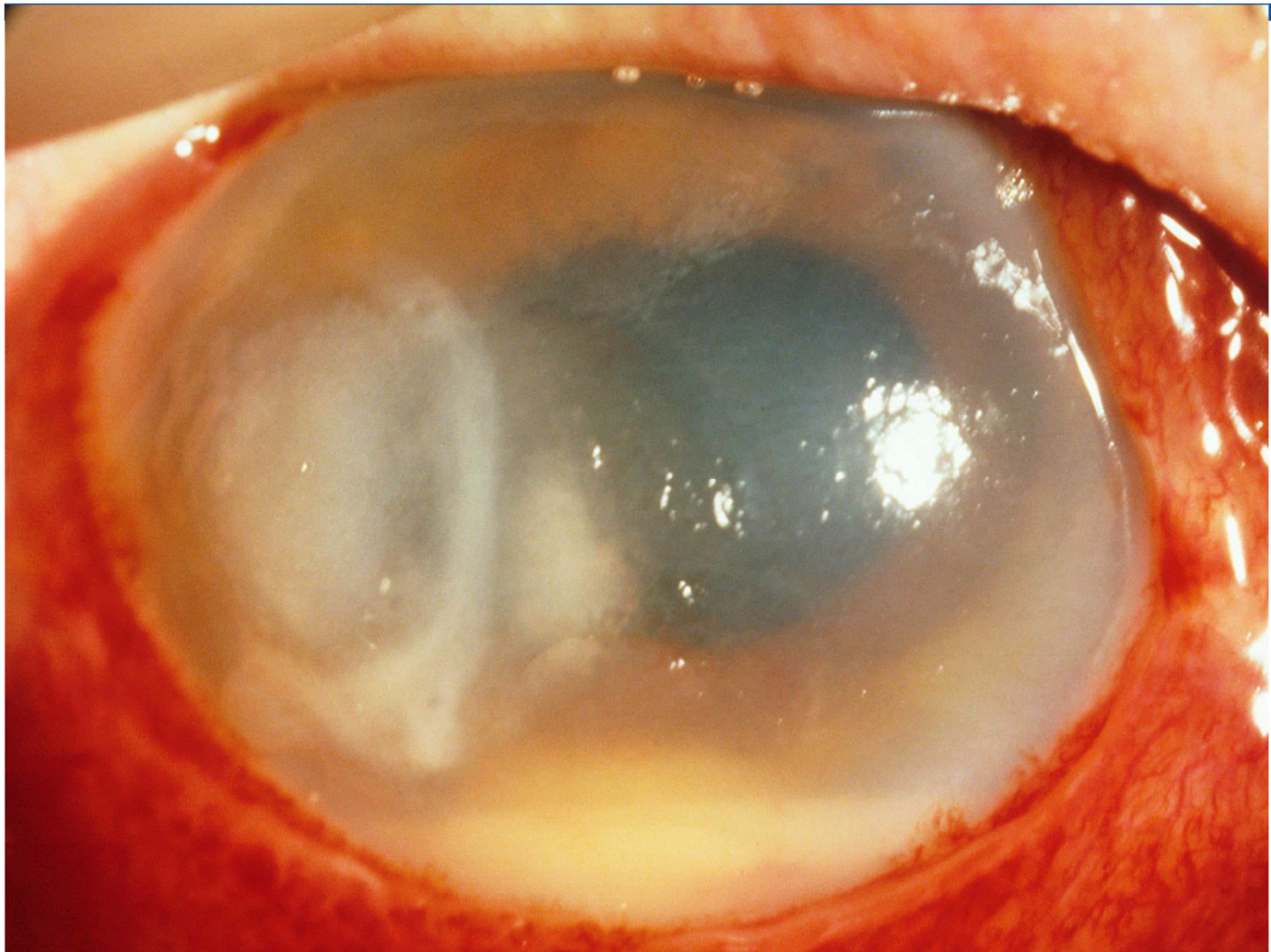
Sehstörung und Notfälle

- Lider
 - Ptose
 - > Horner Syndrom, v.a wenn akut
 - Notfallmässige Abklärung (Tumor, Dissektion der Carotis)
 - Lidverletzung



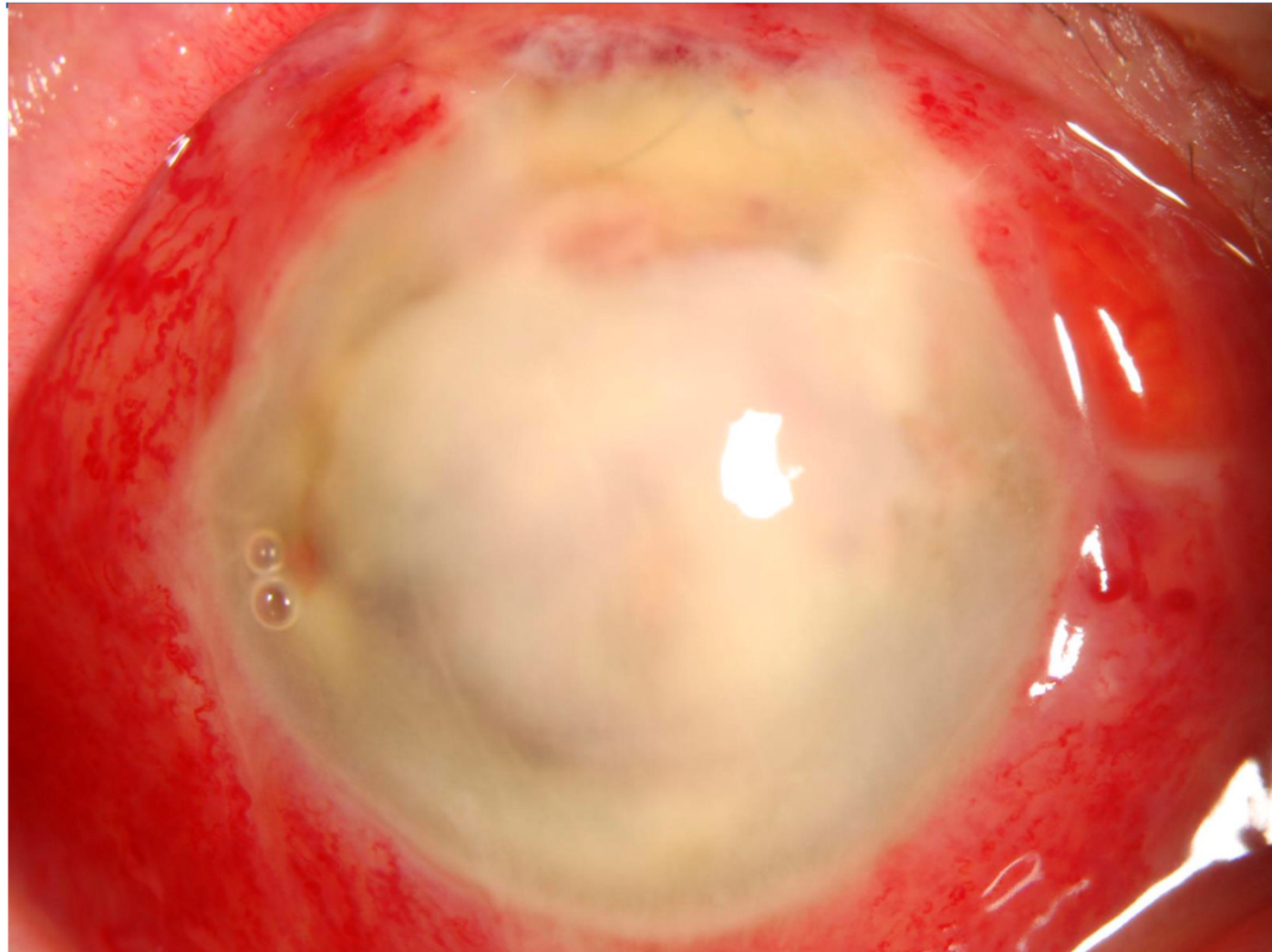
Sehstörung und Notfälle

- Infektion nach Kontaktlinsen
 - Schmerzen
 - Beginn antibiotische Tropfen, z.B. Floxal
 - Klinikeinweisung



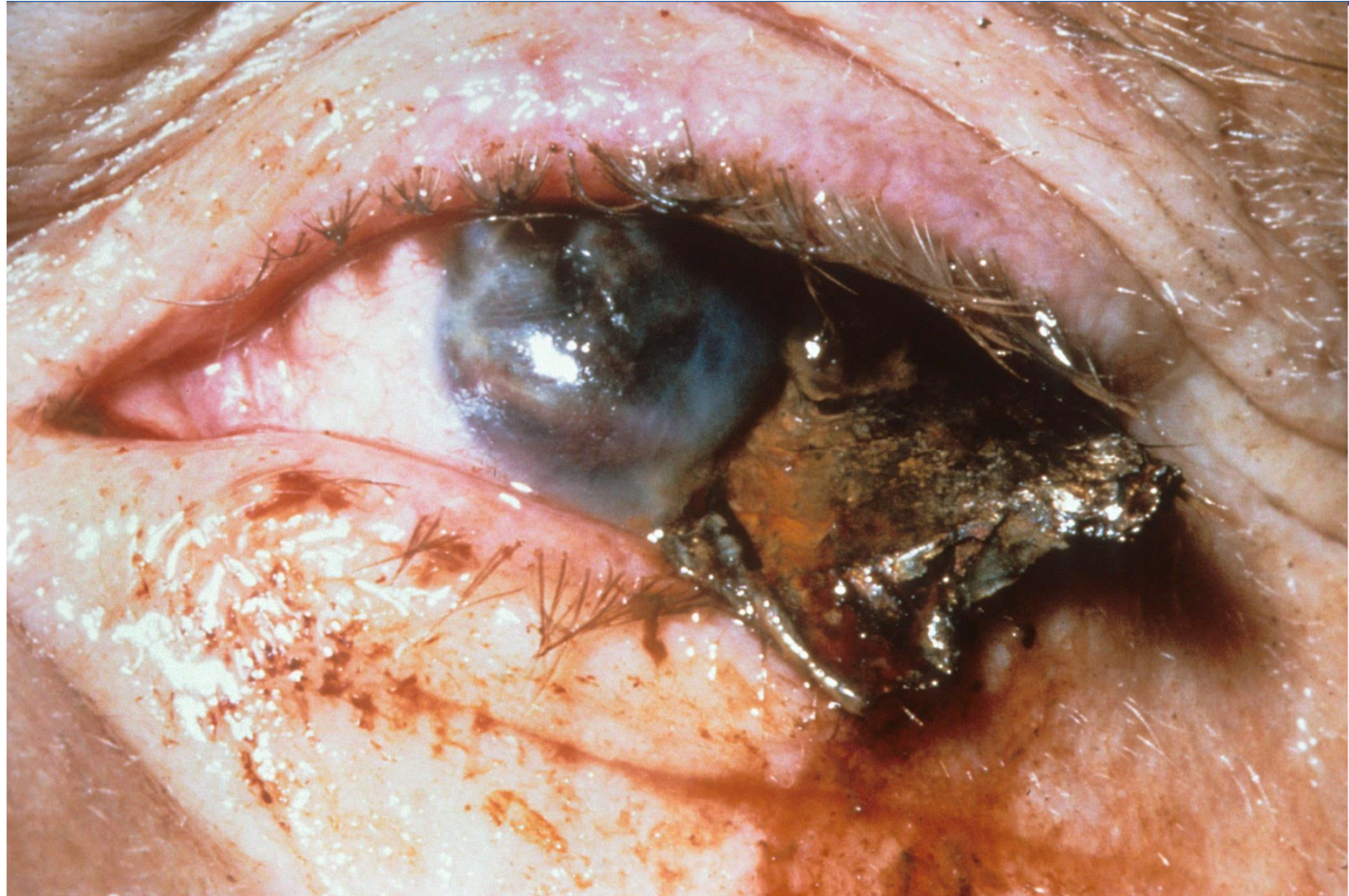
Sehstörung und Notfälle

- Infektion nach Operation
 - Schmerzen
 - Sehverlust
 - Sofortige Zuweisung an Klinik
 - Notfall OP



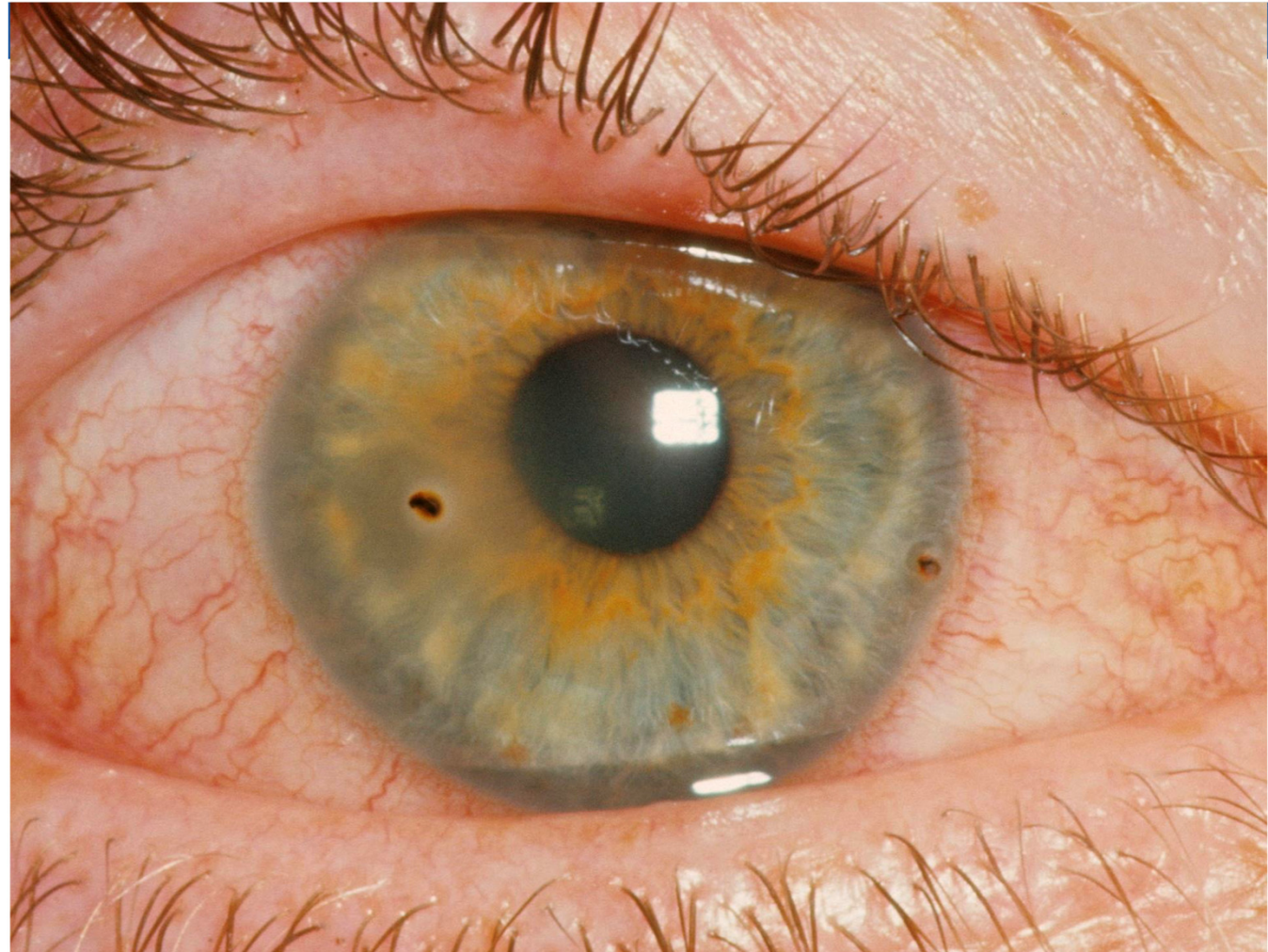
Sehstörung und Notfälle

- Verletzung mit Metallsplitter
 - Nichts unternehmen!
 - Schneutzverbot, keine Anstrengungen
 - Zuweisung an Klinik



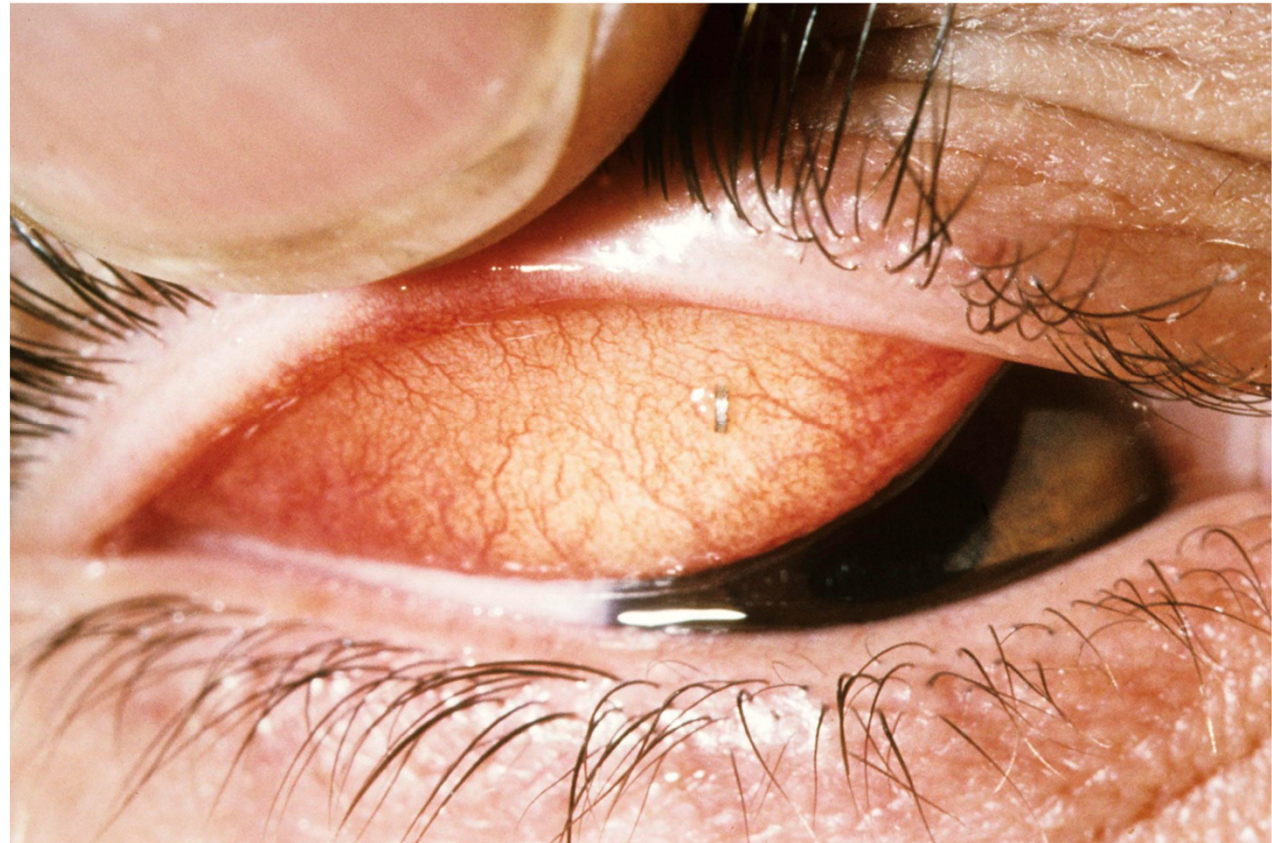Sehstörung und Notfälle

- **Metallsplitter auf der Hornhaut**
 - Schmerzen
 - Entfernung mit Wattetupfer möglich
 - Zuweisung an Augenarzt oder Klinik



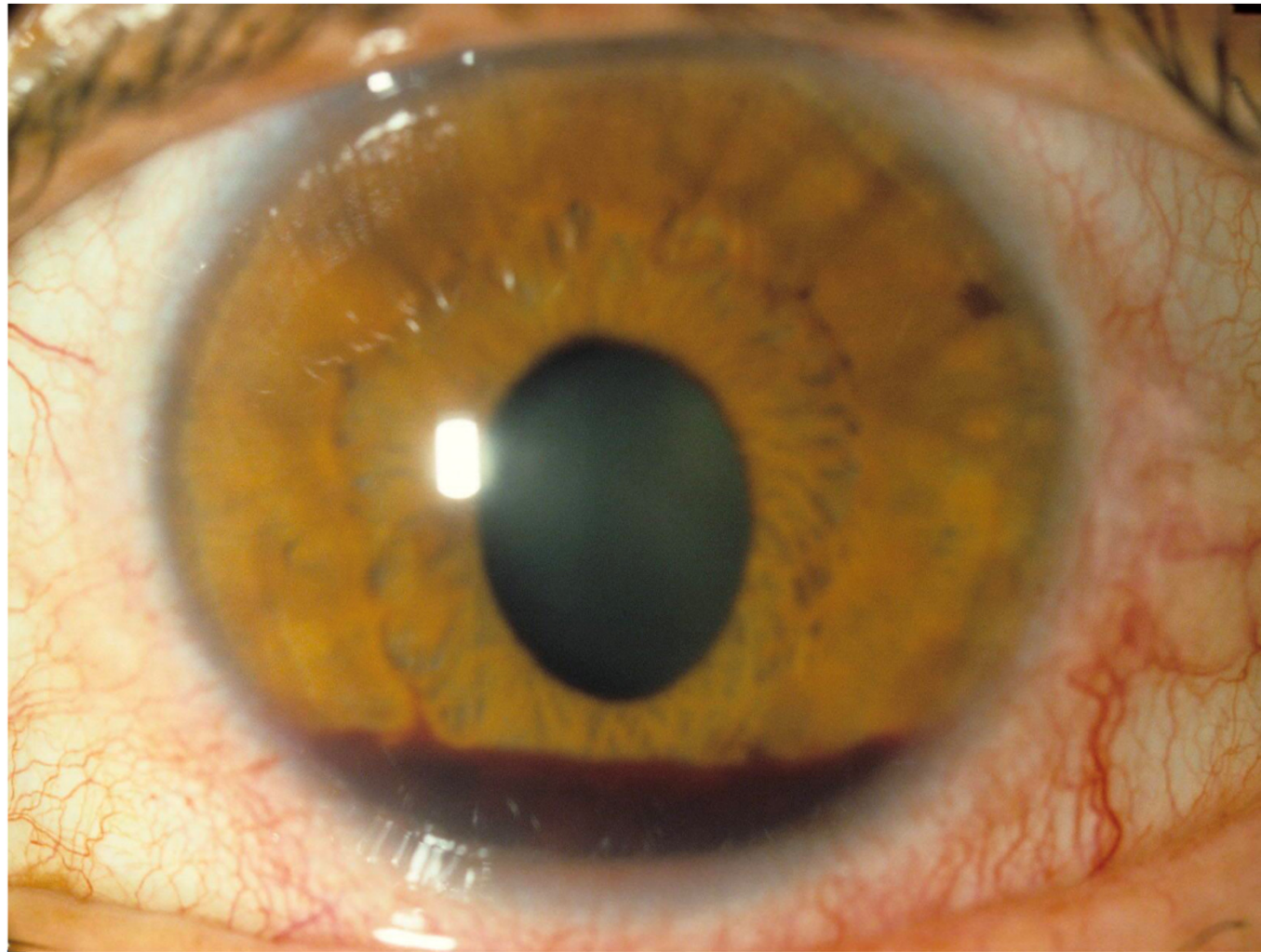
Sehstörung und Notfälle

- Metallfremdkörper unter dem Lid
 - Schmerzen
 - Mechanische Entfernung mit dem Wattetupfer
 - Allenfalls Kontrolle in Praxis



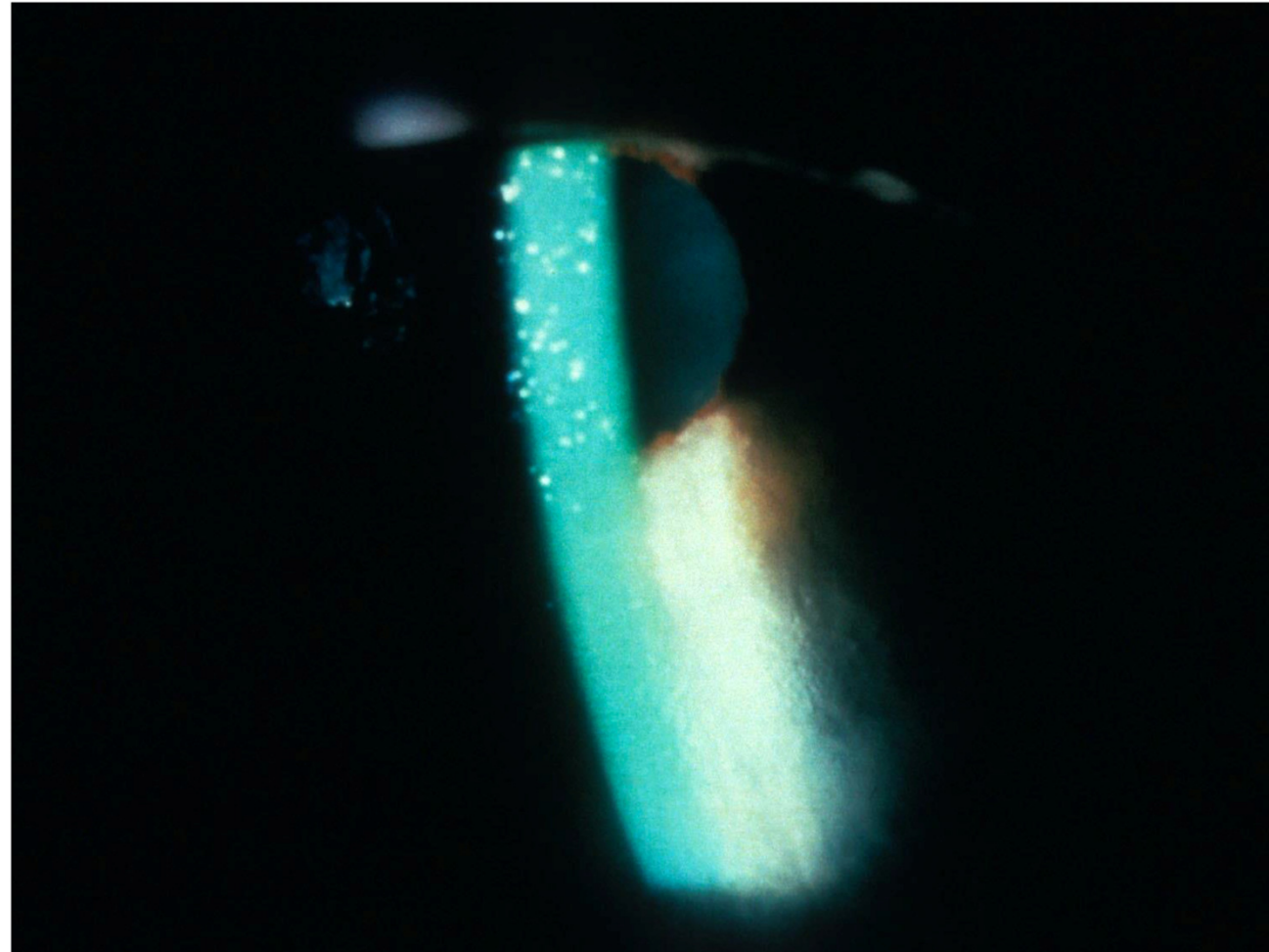
Sehstörung und Notfälle

- Schwerer Schlag auf das Auge
 - Zuweisung an Klinik
 - Allenfalls Schmerzmedikation



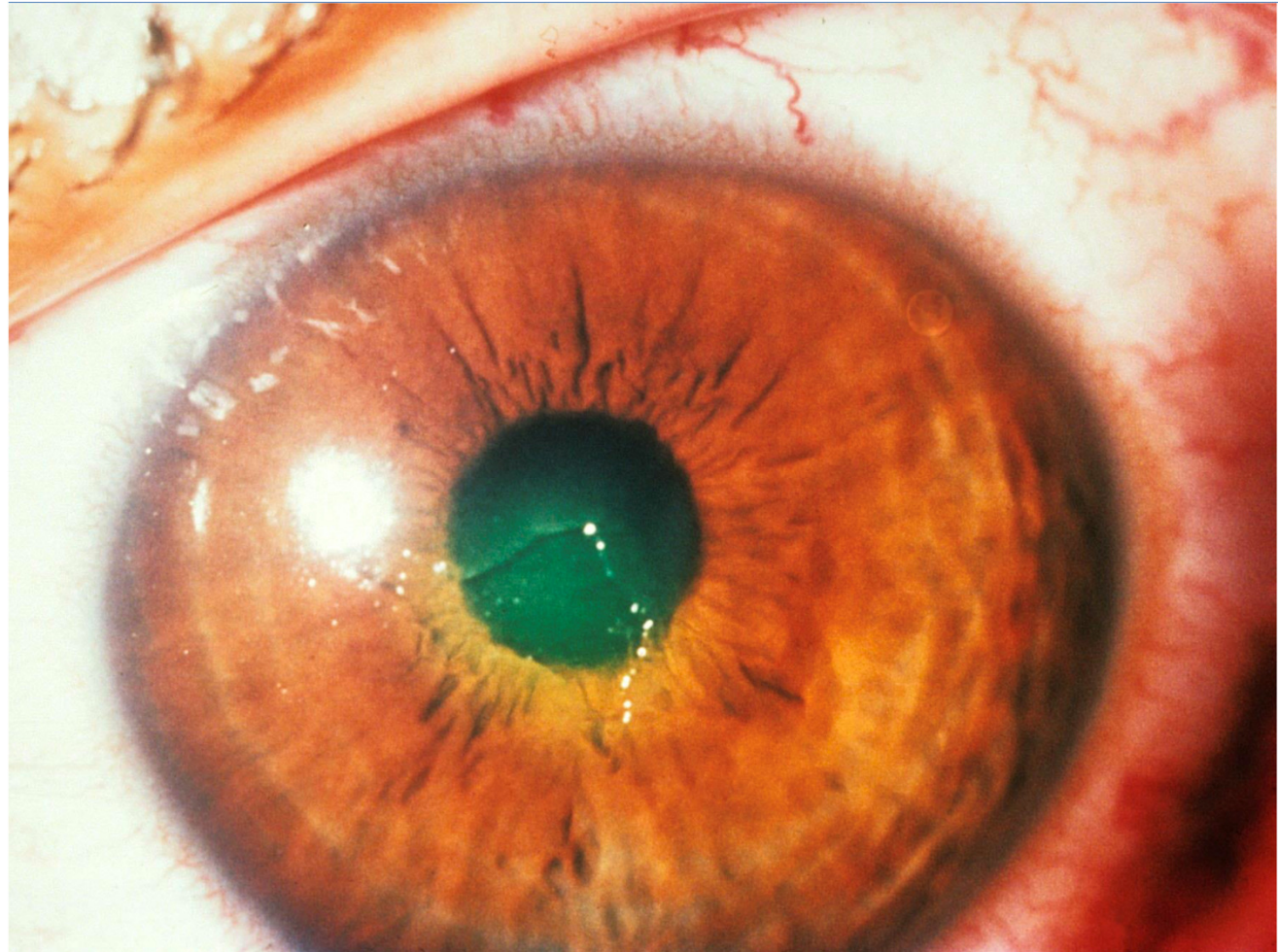Sehstörung und Notfälle

- Keratitis photoelectrica
 - Befeuchtung
 - Keine! Lokalanästhetika
 - Allenfalls systemische Schmerzmedikation
 - Ggf. Zuweisung an Augenarzt oder Klinik



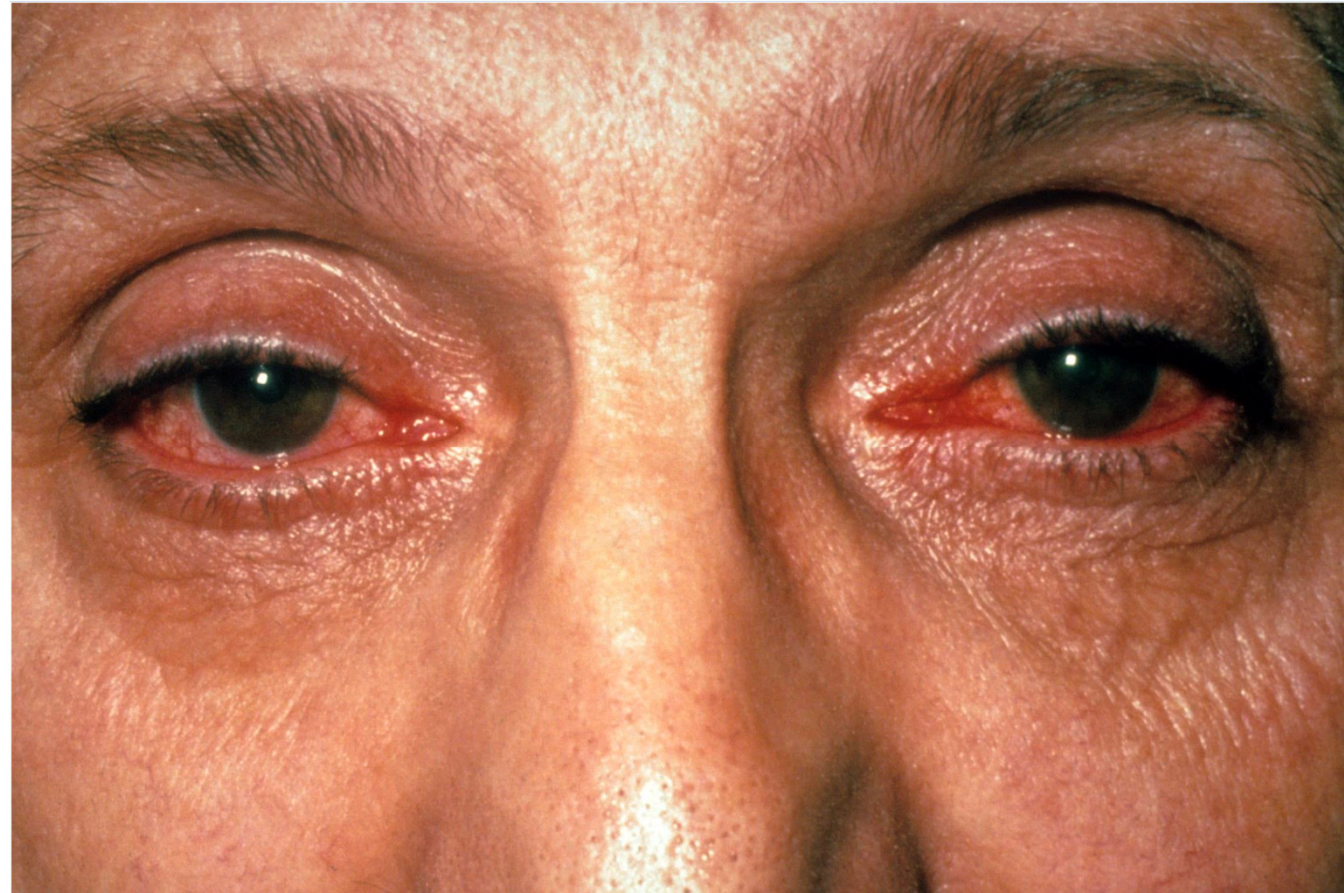
Sehstörung und Notfälle

- Hornhauterosio
 - Befeuchtung
 - Tobradex Augensalbe
 - Allenfalls systemische Schmerzmedikation
 - Ggf. Zuweisung an Augenarzt oder Klinik, v.a. bei Pflanzen



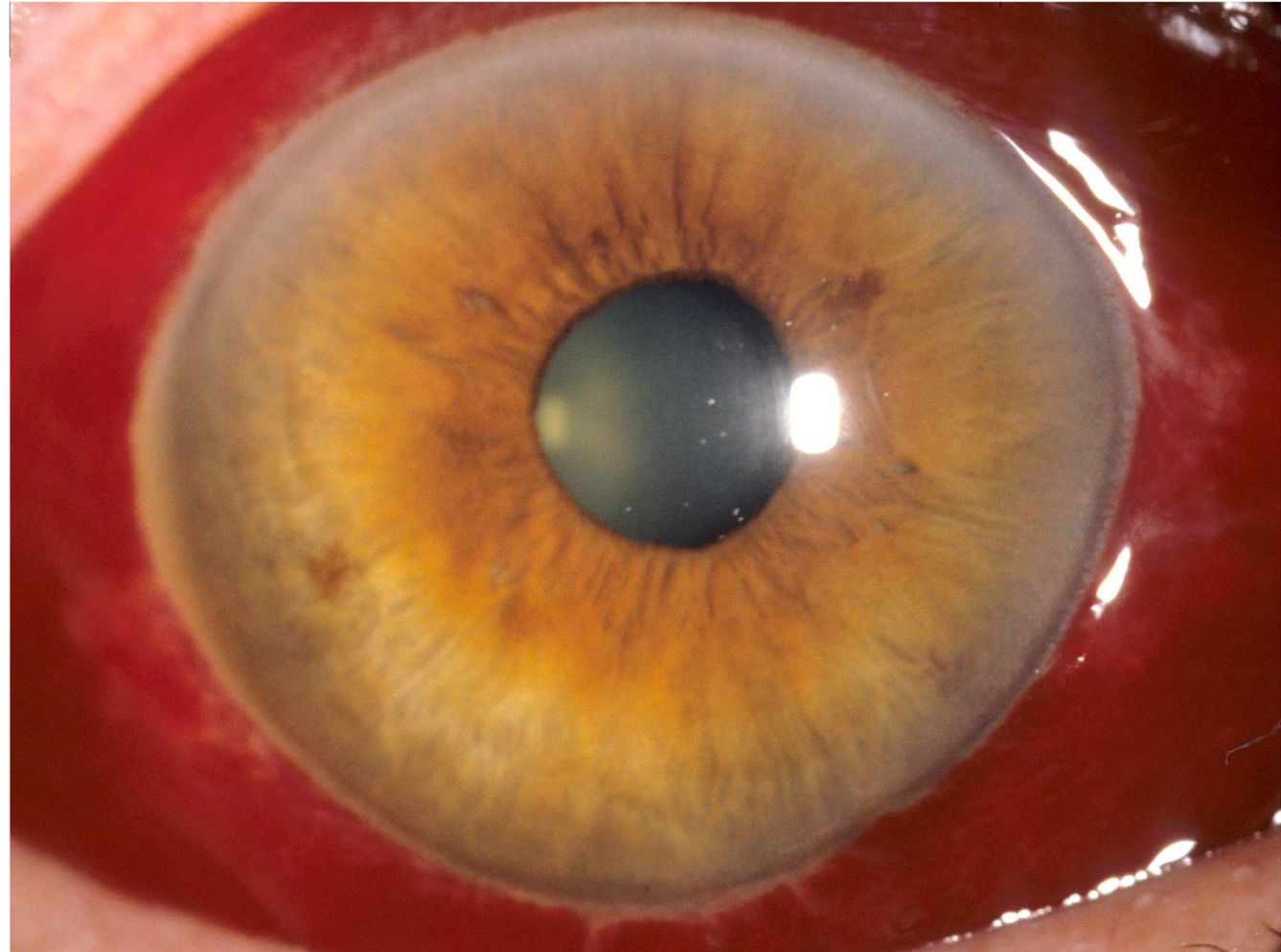
Sehstörung und Notfälle

- Infektion der Bindehaut
 - Wenig oder keine Schmerzen
 - Befeuchtung, Antibiotische Tropfen sehr selten nötig
 - Allenfalls Kontrolle in Praxis



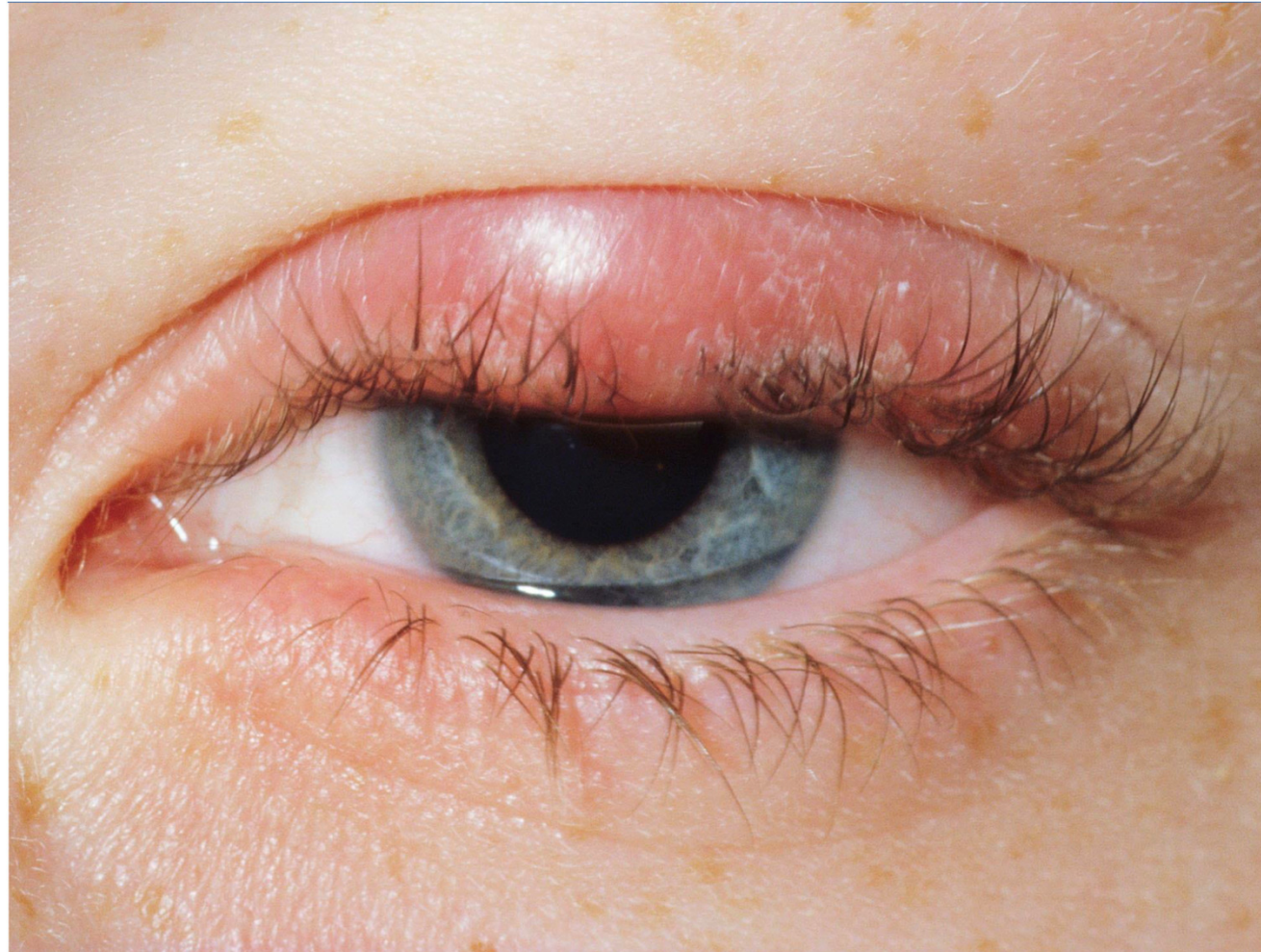Sehstörung und Notfälle

- Hyposphagma
 - Keine Schmerzen
 - Normale Sehschärfe
 - Kontrolle Blutdruck
 - Allenfalls Kontrolle in Praxis



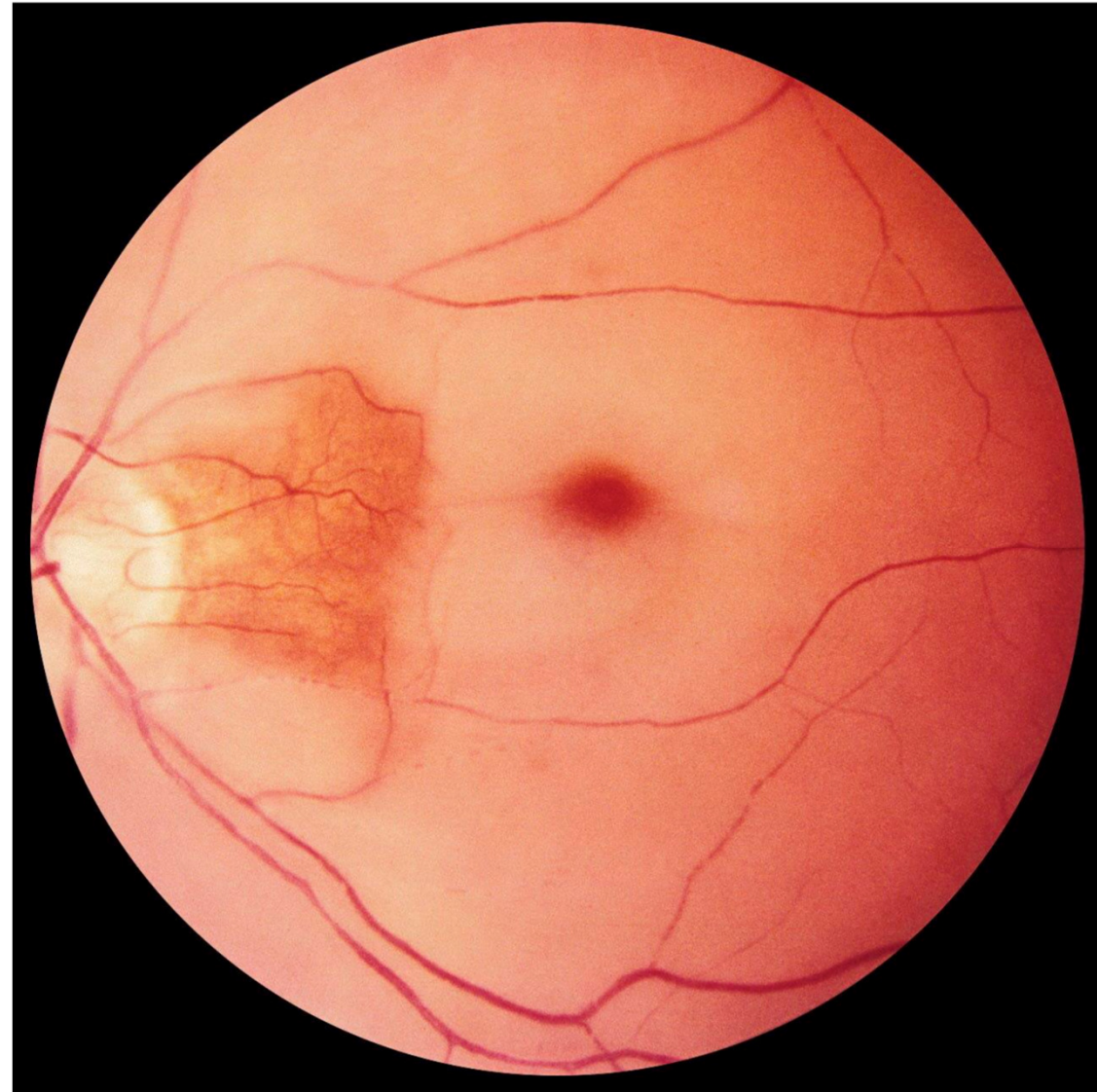
Sehstörung und Notfälle

- Hordeolum
 - Schmerzen auf Druck
 - erwärmt
 - Beginn antibiotische Salbe, z.B. Tobradex
 - Warme Umschläge
 - Warten



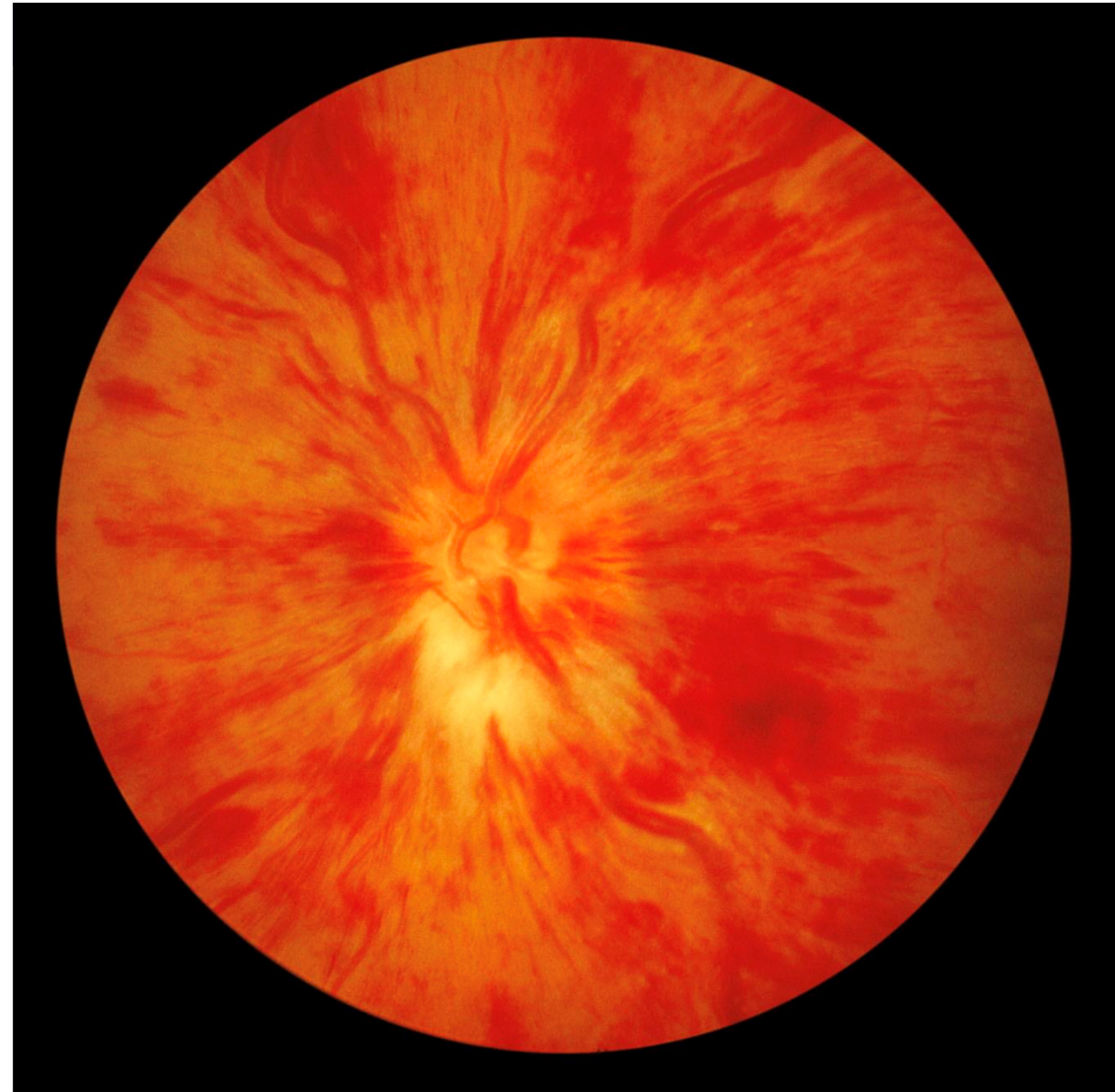
Sehstörung und Notfälle

- Zentralarterienverschluss
 - Schmerzlos
 - Visusverlust plötzlich
 - Abklärung auf Neurologie wegen Hirnschlag!!!



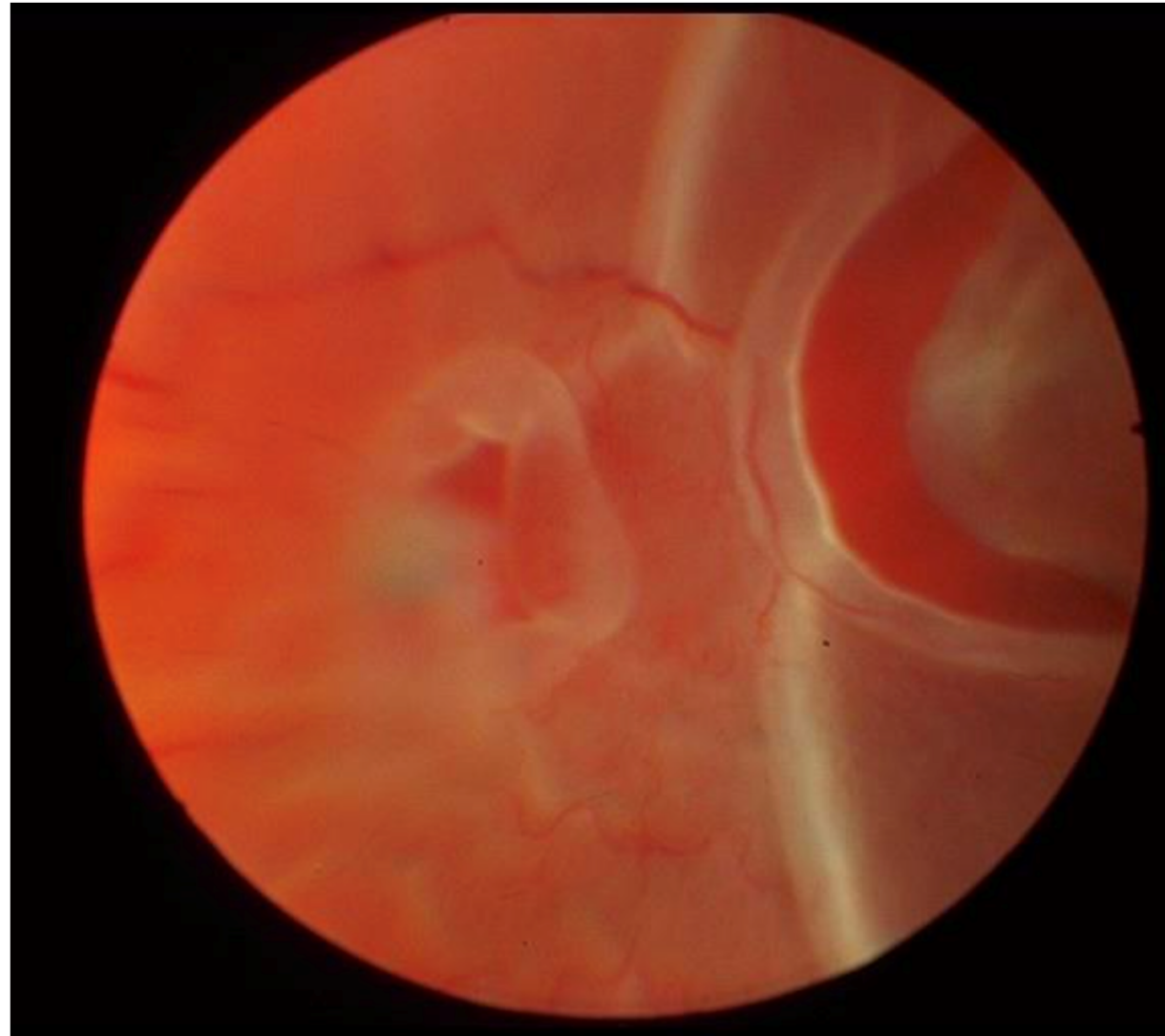
Sehstörung und Notfälle

- Zentralvenenverschluss
 - schmerzlos
 - Plötzlicher Sehverlust
 - Zuweisung an Augenklinik
medikamentöse Therapie



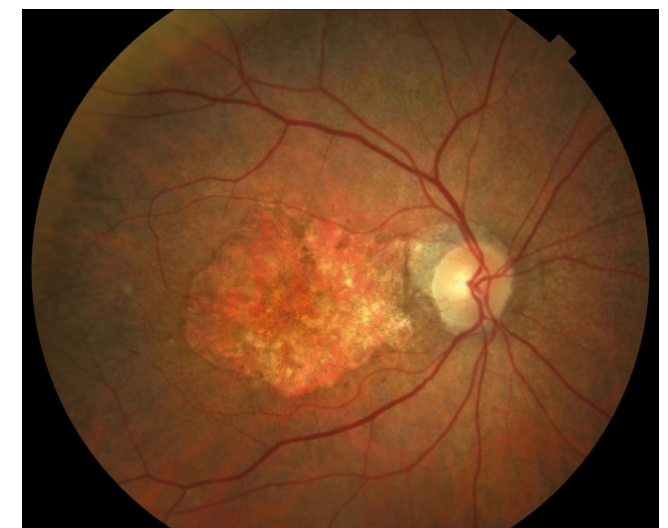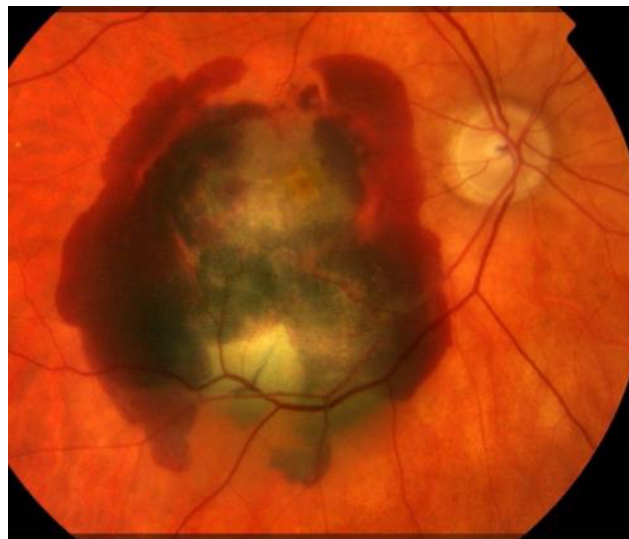
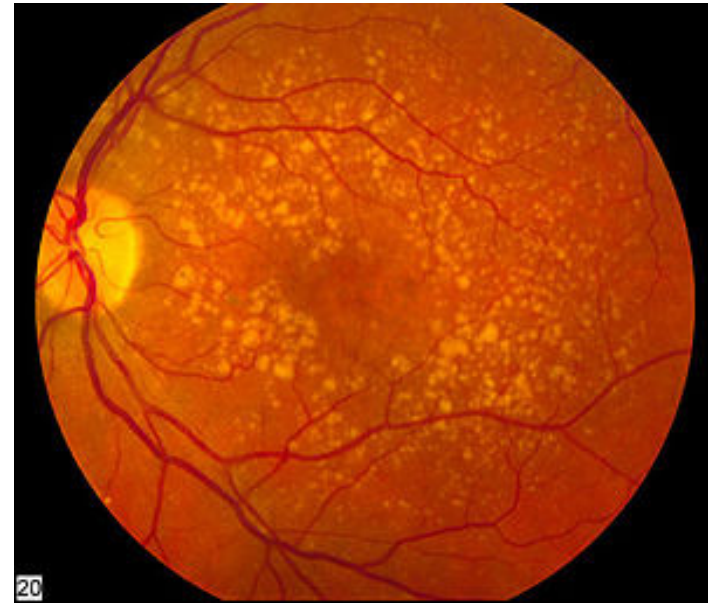Sehstörung und Notfälle

- Netzhautablösung
 - schmerzlos
 - Visusverlust über kurze Zeit
 - Notfallzuweisung an Klinik
 - NotfallOP



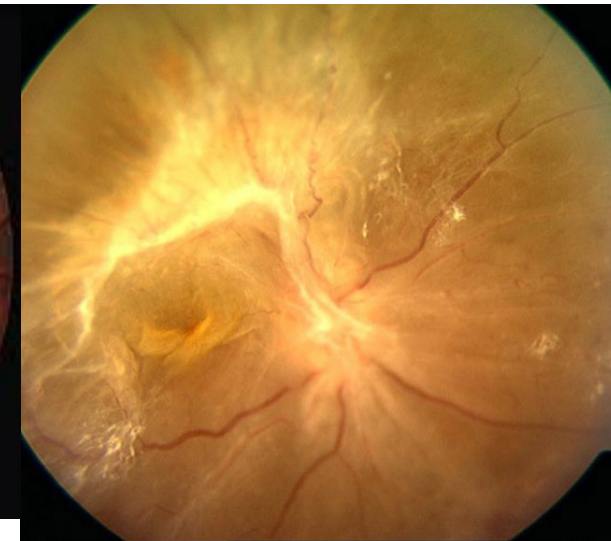
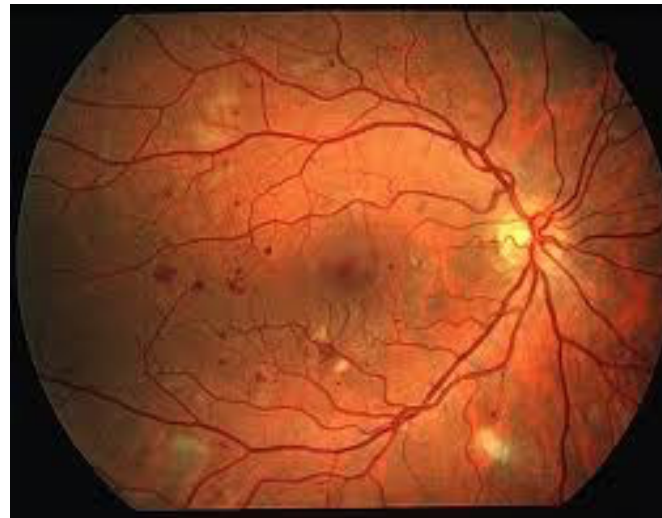
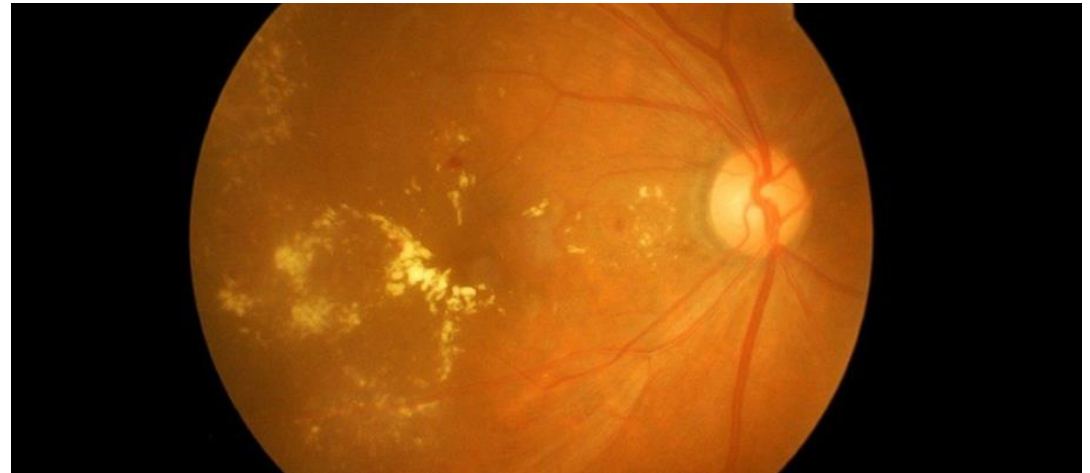
Chronische Sehstörung

- Retina
 - Altersbedingte Makuladegeneration
 - 2x häufiger als Alzheimer
 - häufiger als alle Krebsarten zusammen
 - 170Mio weltweit
 - Nachtsehstörungen
 - Blendempfindlichkeit
 - langsame Anpassung
 - Metamorphopsien
 - Visusreduktion



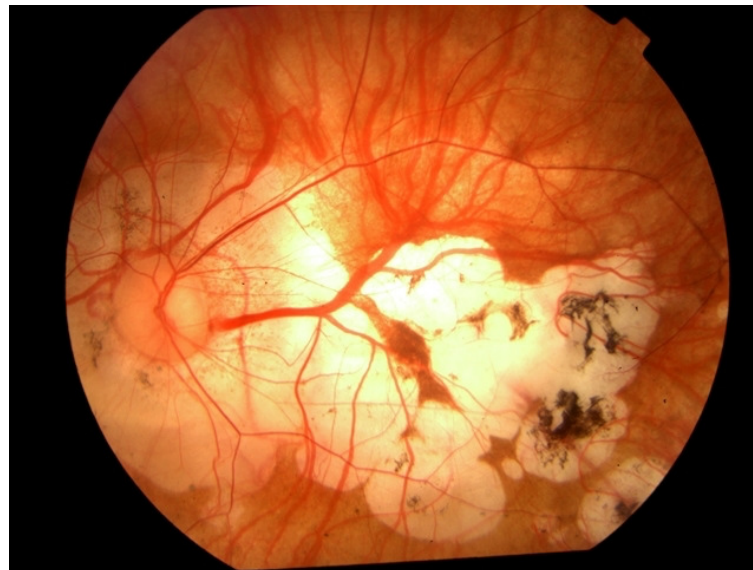
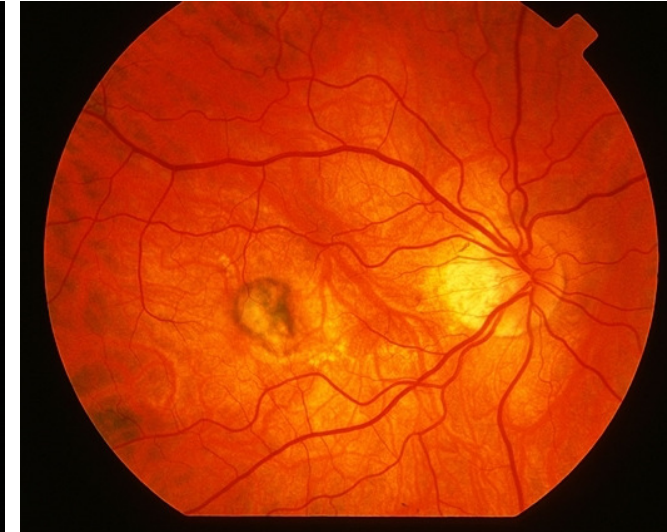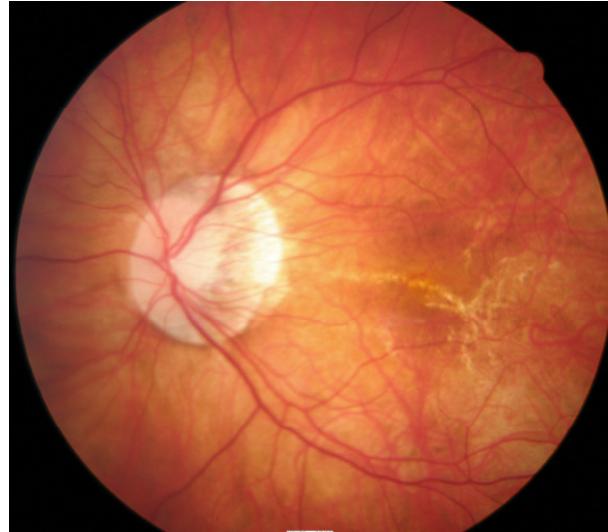
Chronische Sehstörung

- Retina
 - Diabetische Retinopathie
 - häufigste Ursache für Visusreduktion bei jungen Menschen
 - Führt unbehandelt zur Erblindung
 - Makulaödem



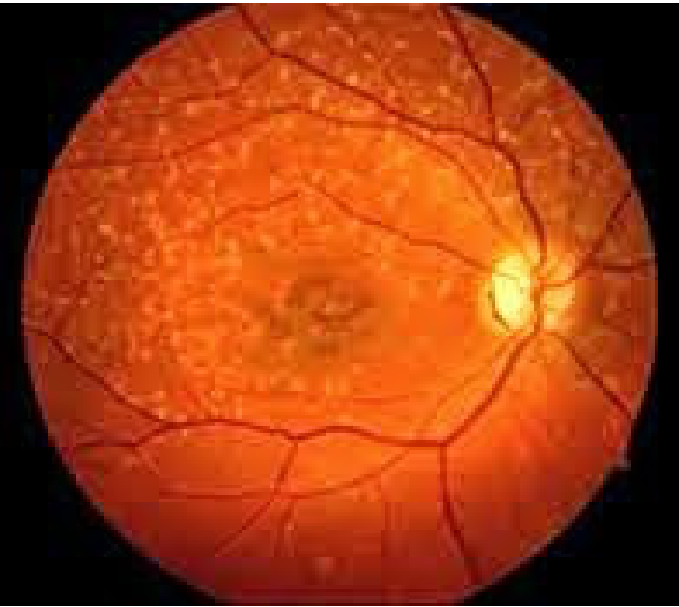
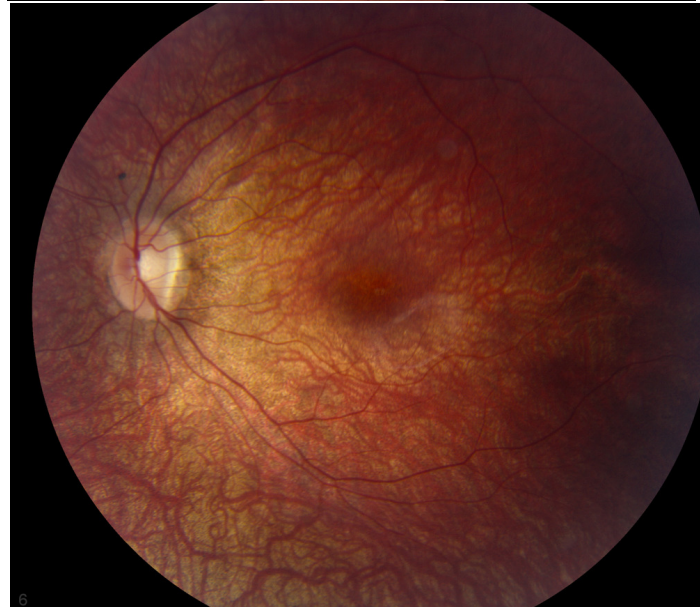
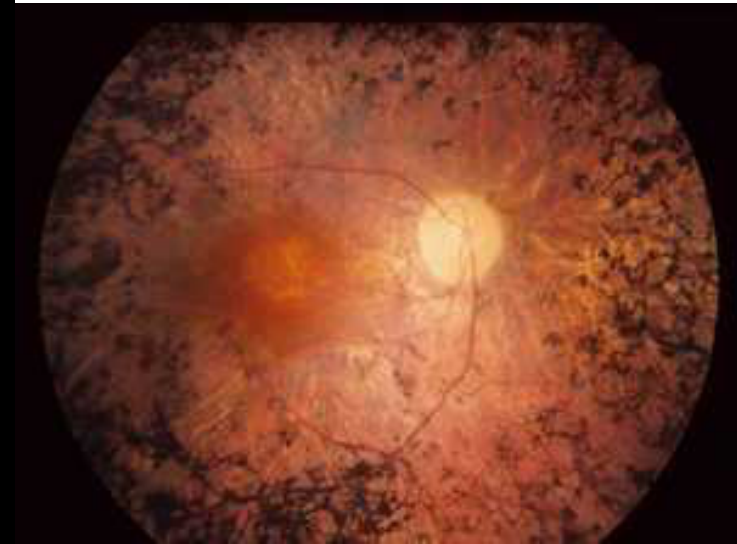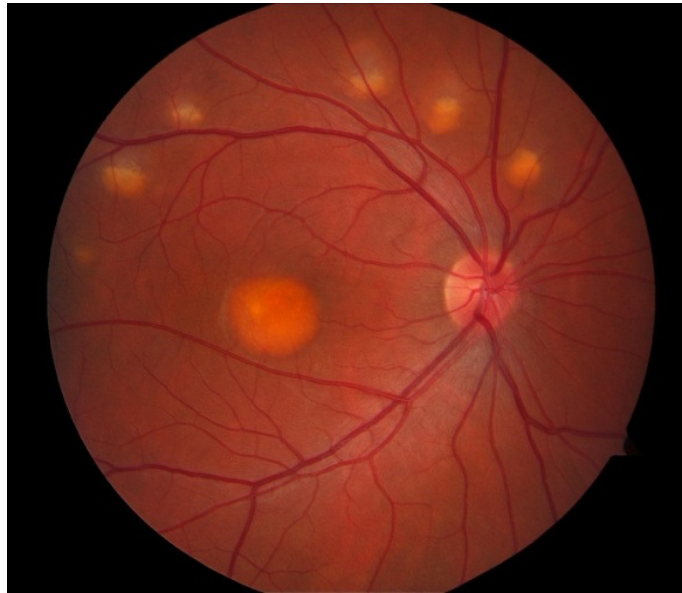Chronische Sehstörung

- Retina
 - Myopie
 - in Asien >90% der Highschool-Absolventen
 - myope CNV



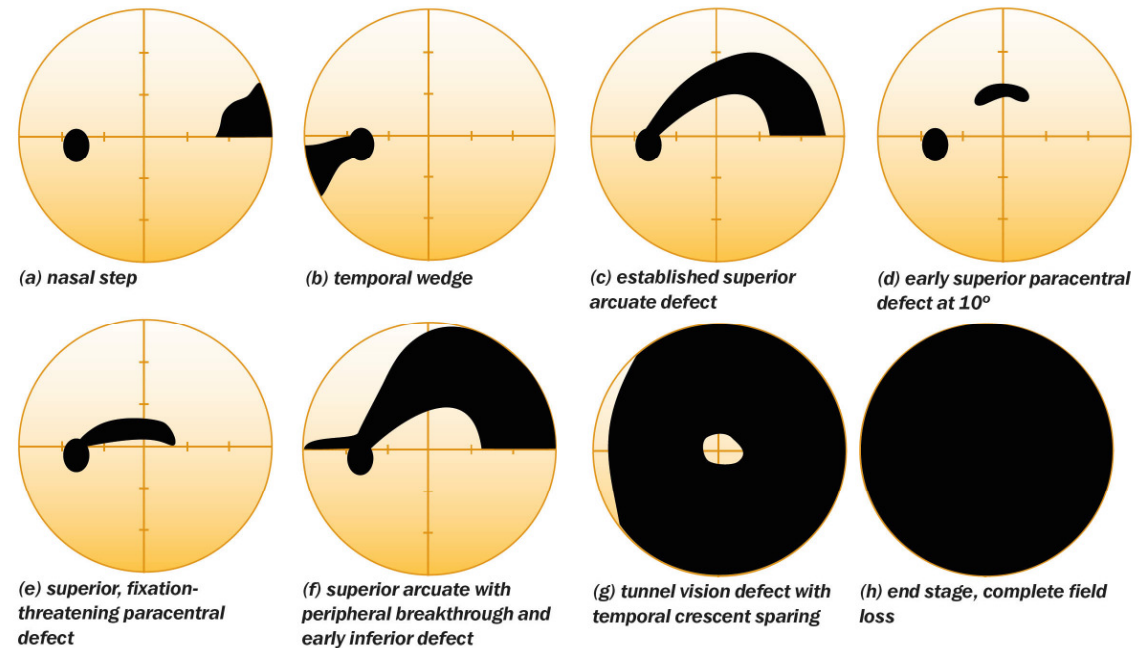
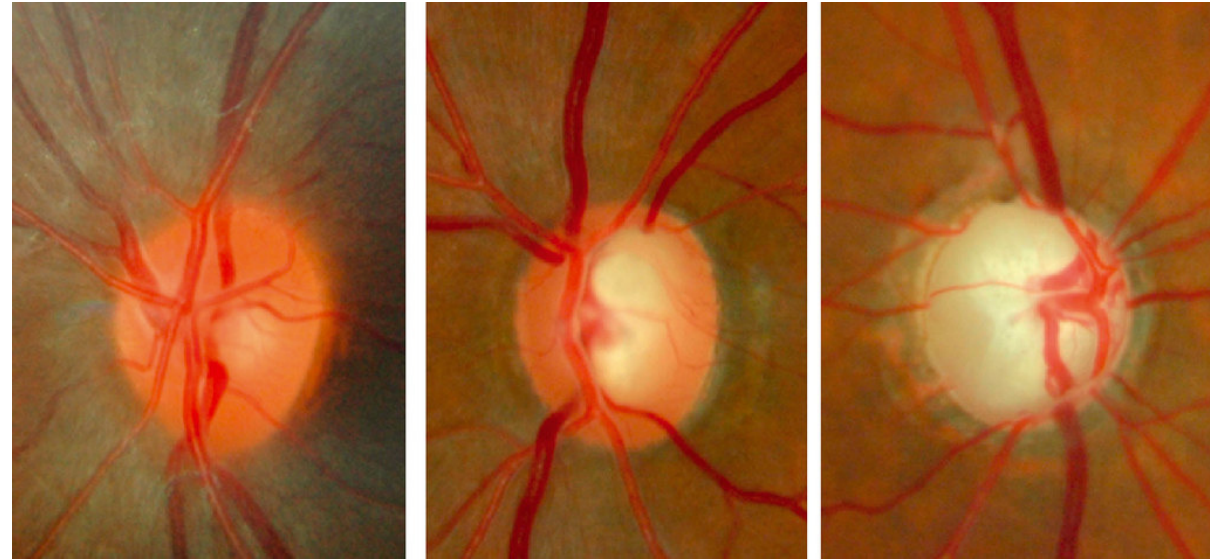
Chronische Sehstörung

- Retina
 - Hereditäre Degenerationen
 - 1:3500
 - Luxturna



Chronische Sehstörung

- Sehnerv
 - Glaukom!
 - Global häufigster Grund für irreversible Erblindung
 - 3.5% der Bevölkerung betroffen
 - Sehnervschaden, Erblindung



**Vielen Dank für Ihre
Aufmerksamkeit**