

Knien liegend, anterior-posterior

Standards (1)

- Schmuck (entfernen)
- Schurz (Bleischurz)
- Scribor
- Schwangerschaft (wird am QV nicht mehr gefragt)
- Buchstaben (L/R)

Indikation (2)

- Fraktur
- Fissur
- Wachstumsstörung
- Fehlstellung
- Prothesenlockerung
- Degenerationen
- Arthrose

Kassette (3)

18 cm x 24 cm

Scribor (4)

Näher beim OSG

FFA / FDA (5)

120 cm

Winkel (6)

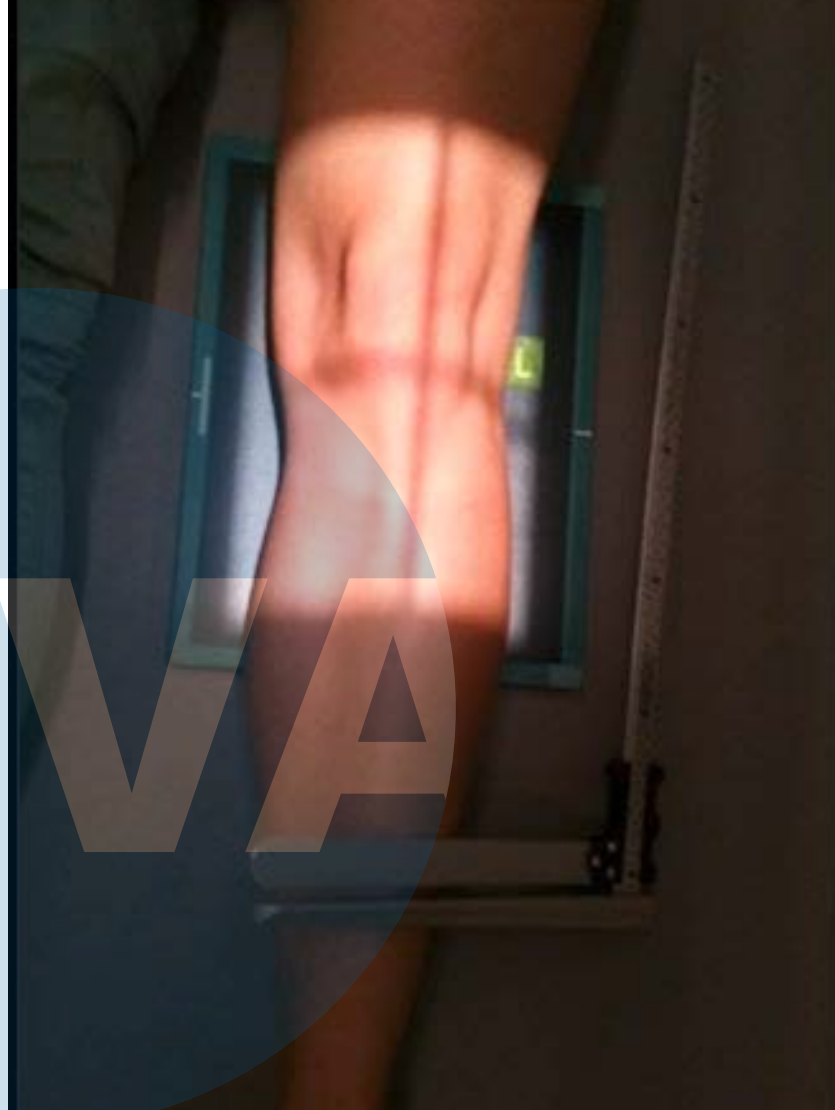
Kein Winkel, senkrechter Zentralstrahl

Zentralstrahl / Zentrierung (7)

Längs: mittig durch Femur / Unterschenkel
Quer: unterer Patellarand

Filter (8)

Kein Filter

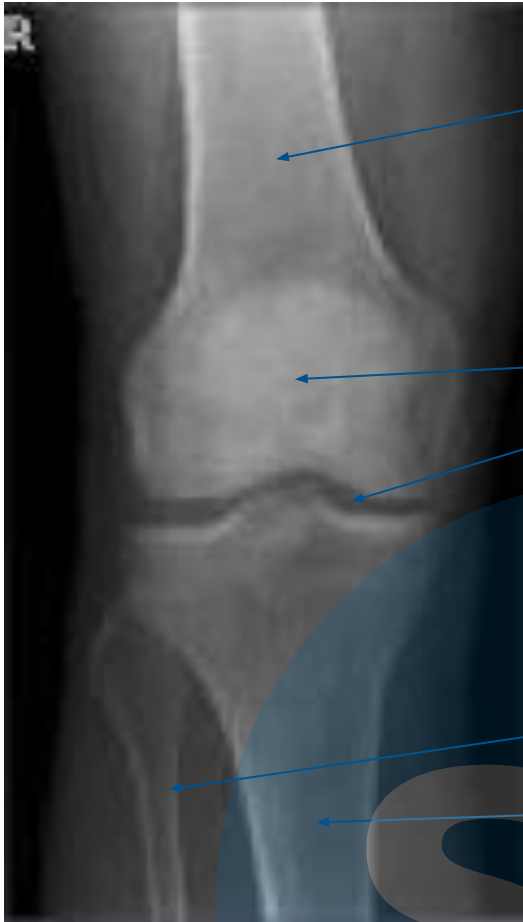

Korrespondenz (9)

- Bildbeurteilung durchführen
- KG Eintrag
- Eintrag im Röntgenjournal
- Untersuchung verrechnen

Zeitmanagement (10)

ca. 20 Minuten



Oberschenkel / Femur

Patella / Kniescheibe

Gelenkspalt

Wadenbein / Fibula

Schienbein / Tibia

Kriterien (12)

- Patella mittig zwischen beiden Femurkondylen
- Gelenkspalt frei
- Oberschenkel / Femur
- Tibiaplateau lateral strichförmig, medial leicht oval

Fehlerquellen (13)

Patella nicht mittig > Bein mehr nach innen rotiert

Bildbeurteilung (11)

Gute Qualität

- Buchstaben ersichtlich
- Belichtung (nicht zu hell, nicht zu dunkel)
- Genaue Zentrierung
- Gute Einblendung
- Gelenkspalt frei
- Gute Innenrotation

Schlechte Qualität

- Buchstaben nicht am richtigen Ort plaziert
- Scribor fehlt
- kein unbelichteter Rand vorhanden
- Falsche Kassettengröße

Datum / Visum BerufsbildnerIn: