

SVF Schweizerischer Verband
Medizinischer PraxisAssistentinnen

DERMATOLOGISCHE PRAXIS
Dr. med. JAN IZAKOVIC

Atopisches Ekzem (Neurodermitis)

Dr. med. Jan Izakovic
Dermatologische Praxis und
Universitäts-Kinderspital beider Basel (UKBB)
26.04.2023

Präsentation auszugsweise mit Anpassungen übernommen von
Dr. S. Häfiker/Bern, PD Dr. L. Weibel und Dr. M. Theiler Pang/Zürich

Dr. med. Jan Izakovic | Dermatologie & Venerologie FMH | Gempenstr. 2a | 4053 Basel

1

SVF Schweizerischer Verband
Medizinischer PraxisAssistentinnen

DERMATOLOGISCHE PRAXIS
Dr. med. JAN IZAKOVIC

Viele Namen für eine Erkrankung mit vielen Gesichtern

- Neurodermitis
- Atopisches Ekzem
- Atopische Dermatitis
- Endogenes Ekzem
- Beugeneckzem

Dr. med. Jan Izakovic | Dermatologie & Venerologie FMH | Gempenstr. 2a | 4053 Basel

2

SVF Schweizerischer Verband
Medizinischer PraxisAssistentinnen

DERMATOLOGISCHE PRAXIS
Dr. med. JAN IZAKOVIC

Definition atopisches Ekzem

Chronisch wiederkehrende, entzündliche
Hauterkrankung

assoziiert mit

einer Störung der epidermalen Hautbarriere
und mit typischem, altersabhängigem
Erscheinungsbild

„Chronisch trockene, entzündete und
juckende Haut“

- Individuelle Auslöser und Einflussfaktoren
- Stress als allgemeiner Triggerfaktor

Dr. med. Jan Izakovic | Dermatologie & Venerologie FMH | Gempenstr. 2a | 4053 Basel

3

SVF Schweizerischer Verband
Medizinischer PraxisAssistentinnen

DERMATOLOGISCHE PRAXIS
Dr. med. JAN IZAKOVIC

Was ist Atopie?

Genetische Veranlagung übermässig auf Umweltallergene zu reagieren

Dazu gehören:

- Atopisches Ekzem
- Heuschnupfen (Rhinoconjunctivitis allergica)
- Asthma
- Nahrungsmittelallergien
- Allergien gegenüber Tierhaaren und -schuppen

Dr. med. Jan Izakovic | Dermatologie & Venerologie FMH | Gempenstr. 2a | 4053 Basel

4

SVF Schweizerischer Verband
Medizinischer PraxisAssistentinnen

DERMATOLOGISCHE PRAXIS
Dr. med. JAN IZAKOVIC

Manifestation der atopischen Erkrankungen

Die Entwicklung und Expression der atopischen Erkrankungen wie dem atopischen Ekzem oder einer Allergie hängt ab von der Interaktion zwischen:

- Genetischen Faktoren
- Umweltbedingter Exposition gegenüber Allergenen:
 - Nahrungsmittel: Kuhmilch, Hühnerei, Nüsse, Weizen etc.
 - inhalative Allergene: Pollen, Tierhaare, Hausstaubmilben etc.
 - Kontaktallergene: Nickel, Duftstoffe, Konservierungsmittel, Latex etc.
- Unspezifischen irritativen/protaktiven Faktoren, wie:
 - Tabakrauch
 - Infektionskrankheiten
 - Russpartikel, Feinstaub, Asphalt-/Gummiabrieb (Autoreifen) etc.

Dr. med. Jan Izakovic | Dermatologie & Venerologie FMH | Gempenstr. 2a | 4053 Basel

5

SVF Schweizerischer Verband
Medizinischer PraxisAssistentinnen

DERMATOLOGISCHE PRAXIS
Dr. med. JAN IZAKOVIC

Genetische Faktoren

Elliot K. Forrest S. In: Bieber Th., Leung DYM (Eds.), Marcel Dekker, New York-Basel 2002; p. 81-110. No one gene can be implicated as the gene responsible for the development of atopic dermatitis

Dr. med. Jan Izakovic | Dermatologie & Venerologie FMH | Gempenstr. 2a | 4053 Basel

6

SVP Schweizerischer Verband
Medizinischer PraxisAssistentinnen

DERMATOLOGISCHE
PRAXIS
Dr. med. JAN IZAKOVIC

Atopierisiko - familiäre Häufung

Kein Elternteil leidet an Atopie	5-15 %
Ein Elternteil leidet an Atopie	20-40 %
Ein Geschwisterkind leidet an Atopie	25-35 %
Beide Eltern leiden an Atopie	40-60 %
Beide Eltern leiden an Atopie mit gleichem Krankheitsbild	60-80 %

Dr. med. Jan Izakovic | Dermatologie & Venerologie FMH | Gempenstr. 2a | 4053 Basel

7

SVP Schweizerischer Verband
Medizinischer PraxisAssistentinnen

DERMATOLOGISCHE
PRAXIS
Dr. med. JAN IZAKOVIC

Warum kommt es zum atopischen Ekzem?

- Hauterkrankung und *keine* Allergie
- Hauptgrund: eine genetische Veranlagung → **Hautbarrierestörung**
- **Triggerfaktoren** können das Ekzem verschlechtern (Bakterien, Schwitzen, Allergien, Stress, Klima)

Dr. med. Jan Izakovic | Dermatologie & Venerologie FMH | Gempenstr. 2a | 4053 Basel

8

SVP Schweizerischer Verband
Medizinischer PraxisAssistentinnen

DERMATOLOGISCHE
PRAXIS
Dr. med. JAN IZAKOVIC

Epidemiologie

- **15-30% aller Kinder** betroffen, Erwachsene ca. 2-10%
- Prävalenz verdoppelt bis verdreifacht in den letzten 30 Jahren
- Häufiger in Ländern mit westlicher Zivilisation, städtischen Gebieten, Gesellschaftsschichten mit höherem sozio-ökonomischem Status

Bieber, NEJM 2008

Dr. med. Jan Izakovic | Dermatologie & Venerologie FMH | Gempenstr. 2a | 4053 Basel

9

SVP Schweizerischer Verband
Medizinischer PraxisAssistentinnen

DERMATOLOGISCHE
PRAXIS
Dr. med. JAN IZAKOVIC

Atopisches Ekzem – ein immer häufigeres Problem...

Mögliche Gründe für die Zunahme:

- **Umweltfaktoren**
 - Umweltverschmutzung?
 - Passivrauchen? Rauchen in der Schwangerschaft?
- **Westlicher Lebensstil**
 - Veränderte Exposition gegenüber Allergenen?
 - Verminderte Exposition gegenüber Infektionserkrankungen und mikrobieller Flora (Hygienehypothese)?
 - Veränderte Ernährungsgewohnheiten und Übergewicht?
 - früher Einsatz von Antibiotika?

Dr. med. Jan Izakovic | Dermatologie & Venerologie FMH | Gempenstr. 2a | 4053 Basel

10

SVP Schweizerischer Verband
Medizinischer PraxisAssistentinnen

DERMATOLOGISCHE
PRAXIS
Dr. med. JAN IZAKOVIC

Atopische Dermatitis (AD) beim Hautarzt

Häufigkeit der AD im Dermatologenalltag

- 20 – 25% aller dermatologischen Konsultationen bei Kindern in entsprechend spezialisierten Praxen oder Kliniken
- Zweithäufigste Diagnose (nach Arzneimitteloxanthem) im dermatologischen Konsiliardienst an grosser Universitätsklinik

Dr. med. Jan Izakovic | Dermatologie & Venerologie FMH | Gempenstr. 2a | 4053 Basel

11

SVP Schweizerischer Verband
Medizinischer PraxisAssistentinnen

DERMATOLOGISCHE
PRAXIS
Dr. med. JAN IZAKOVIC

Pathogenese (Entstehung/Entwicklung) des atopischen Ekzems

Dr. med. Jan Izakovic | Dermatologie & Venerologie FMH | Gempenstr. 2a | 4053 Basel

12

Hautbarrierestörung – ein zentrales Element

GESUNDE HAUT

- Stabiler Verbund aus Hornzellen
- Ausreichend Hornfette, insbesondere Ceramide

Schutz vor schädlichen Substanzen

Schutz vor Feuchtigkeitsverlust

Hornzellen Hornfette Feuchtigkeit Fremdstoffe, z. B. Allergene, Bakterien, Schadstoffe

GESTÖRTE HAUTBARRIERE

- Schlechtere Vernetzung der Hornzellen durch Mangel an Filaggrin (Feuchtigkeitspeicher)
- Mangel an Hornfetten, insbesondere den Ceramiden 1 und 3

Fremdstoffe können leichter eindringen

Erhöhter Feuchtigkeitsverlust

<http://dha-neurodermitis.de/neurodermitis.html>

Dr. med. Jan Izkovic | Dermatologie & Venerologie FMH | Gempenstr. 2a | 4053 Basel

13

Klinische Manifestation und Konsequenzen der gestörten Hautbarriere

- Die Haut verliert Feuchtigkeit
- Verminderter Wasser- und Fettgehalt
- Verminderte Talgproduktion
- Gestörte Schweißregulation

Konsequenz der gestörten Hautbarriere:
Eindringen von Allergenen oder Pathogenen (Keimen) mit Auslösung einer Entzündungsreaktion

Fremdstoffe können leichter eindringen

Erhöhter Feuchtigkeitsverlust

Dr. med. Jan Izkovic | Dermatologie & Venerologie FMH | Gempenstr. 2a | 4053 Basel

14

Schubweiser Verlauf

Eine trockene Haut Rote und entzündliche Hautflecke

Ein Verlauf mit abwechselnden Phasen

Schub Ruhephase Schub Ruhephase

Dr. med. Jan Izkovic | Dermatologie & Venerologie FMH | Gempenstr. 2a | 4053 Basel

15

Mögliche Triggerfaktoren

Bakterien (Staph. aureus Viren)

Irritationsfaktoren

Allergien

Psychische Faktoren/ Stress (z.B. Zahnen)

Atopische Dermatitis

Dr. med. Jan Izkovic | Dermatologie & Venerologie FMH | Gempenstr. 2a | 4053 Basel

16

Stress als Verstärkungsfaktor

Mechanisms by Which Psychologic Stress Alters Cutaneous Permeability Barrier Homeostasis and Stratum Corneum Integrity

Eung-Ho Choi,¹ Barbara E. Brown,¹ Debra Crumrine,^{1*} Sandra Chang,^{1†} Mao-Qiang Man,^{1†} Peter M. Elias,¹ and Kenneth R. Feingold^{1*}

¹Dermatology and Medical Services (Metabolism, VA Medical Center San Francisco, San Francisco, California, USA; [†]Department of Dermatology and Medicine, University of California San Francisco, San Francisco, California, USA

Although many skin disorders, including psoriasis and atopic dermatitis, are adversely affected by psychologic stress (PS), the pathophysiologic link between PS and disease expression remains unclear. Recent studies demonstrated PS-induced alterations in permeability barrier homeostasis, mediated by increased endogenous glucocorticoids. Here, we assessed the mechanisms by which PS alters stratum corneum (SC) function. Insomniac psychologic stress (IPS) altered both barrier homeostasis and SC integrity. IPS decreased epidermal cell proliferation, impaired epidermal differentiation, and decreased the density and size of corneodesmosomes (CD), which was linked to degradation of CD proteins (e.g., desmoglein 1). Barrier compromise was linked to decreased production and secretion of lamellar bodies (LB), which in turn could be attributed to a decrease in *de novo* synthesis of epidermal lipids. Topical physiologic lipids (equimolar cholesterol, ceramides, and free fatty acids) normalized both barrier homeostasis and SC integrity in IPS mice; further evidence that lipid deficiency accounted for these functional abnormalities. Thus, PS inhibition of epidermal lipid synthesis results in decreased LB formation and secretion, as well as decreased CD, compromising both permeability barrier homeostasis and SC integrity. These studies suggest that topical treatment with epidermal physiologic lipids could be beneficial in stress-induced, barrier-associated dermatoses, such as psoriasis and atopic dermatitis.

Key words: corneodesmosomes/epidermal lipid synthesis/lamellar body/stratum corneum integrity/trans-epidermal water loss

J Invest Dermatol 124:587–595, 2005

Dr. med. Jan Izkovic | Dermatologie & Venerologie FMH | Gempenstr. 2a | 4053 Basel

17

Typische Ekzemverteilung je nach Alter

Dr. med. Jan Izkovic | Dermatologie & Venerologie FMH | Gempenstr. 2a | 4053 Basel

18

SVP Schweizerischer Verband
Medizinischer PraxisAssistentinnen

DERMATOLOGISCHE
PRAXIS
Dr. med. JAN IZAKOVIC

Typische Ekzemverteilung beim Säugling



Infants affected on face, elbows, and knees

Dr. med. Jan Izakovic | Dermatologie & Venerologie FMH | Gempenstr. 2a | 4053 Basel

19

SVP Schweizerischer Verband
Medizinischer PraxisAssistentinnen

DERMATOLOGISCHE
PRAXIS
Dr. med. JAN IZAKOVIC

Atopisches Säuglingsekzem

70% der Hauterscheinungen im Kopf-/Gesichtsbereich



Dr. med. Jan Izakovic | Dermatologie & Venerologie FMH | Gempenstr. 2a | 4053 Basel

20

SVP Schweizerischer Verband
Medizinischer PraxisAssistentinnen

DERMATOLOGISCHE
PRAXIS
Dr. med. JAN IZAKOVIC

Säugling und frühes Kleinkindalter (0-2 Jahre)



Dr. med. Jan Izakovic | Dermatologie & Venerologie FMH | Gempenstr. 2a | 4053 Basel

21

SVP Schweizerischer Verband
Medizinischer PraxisAssistentinnen

DERMATOLOGISCHE
PRAXIS
Dr. med. JAN IZAKOVIC

Atopisches Ekzem beim Säugling/Kleinkind

Initial häufig Befall der Streckseiten



Dr. med. Jan Izakovic | Dermatologie & Venerologie FMH | Gempenstr. 2a | 4053 Basel

22

SVP Schweizerischer Verband
Medizinischer PraxisAssistentinnen

DERMATOLOGISCHE
PRAXIS
Dr. med. JAN IZAKOVIC

Atopisches Ekzem beim Säugling/ Kleinkind

Windelbereich typischerweise ausgespart!



Dr. med. Jan Izakovic | Dermatologie & Venerologie FMH | Gempenstr. 2a | 4053 Basel

23

SVP Schweizerischer Verband
Medizinischer PraxisAssistentinnen

DERMATOLOGISCHE
PRAXIS
Dr. med. JAN IZAKOVIC

Atopisches Ekzem beim Kleinkind

Beugenekzem als typische Manifestation



Dr. med. Jan Izakovic | Dermatologie & Venerologie FMH | Gempenstr. 2a | 4053 Basel

24

SVP Schweizerischer Verband
Medizinischer PraxisAssistentinnen

DERMATOLOGISCHE PRAXIS
Dr. med. JAN IZAKOVIC

Atopisches Ekzem beim Kleinkind

Häufig: Bakterielle Besiedelung/
Infektion (Staphylokokken)

Typische Lokalisation: Nacken
(„dirty neck“)



Dr. med. Jan Izakovic | Dermatologie & Venerologie FMH | Gempenstr. 2a | 4053 Basel

25

SVP Schweizerischer Verband
Medizinischer PraxisAssistentinnen

DERMATOLOGISCHE PRAXIS
Dr. med. JAN IZAKOVIC

Späteres Kleinkind- und Schulalter (2-12 Jahre)



Dr. med. Jan Izakovic | Dermatologie & Venerologie FMH | Gempenstr. 2a | 4053 Basel

26

SVP Schweizerischer Verband
Medizinischer PraxisAssistentinnen

DERMATOLOGISCHE PRAXIS
Dr. med. JAN IZAKOVIC

Adoleszenz (12-18 Jahre)



Dr. med. Jan Izakovic | Dermatologie & Venerologie FMH | Gempenstr. 2a | 4053 Basel

27

SVP Schweizerischer Verband
Medizinischer PraxisAssistentinnen

DERMATOLOGISCHE PRAXIS
Dr. med. JAN IZAKOVIC

Weitere mögliche Merkmale - «Atopiestigmata»

Dennie-Morgan Falte



„Hertoghe-Zeichen“: seitliche Augenbrauen Periorcularer Halo

Dr. med. Jan Izakovic | Dermatologie & Venerologie FMH | Gempenstr. 2a | 4053 Basel

28

SVP Schweizerischer Verband
Medizinischer PraxisAssistentinnen

DERMATOLOGISCHE PRAXIS
Dr. med. JAN IZAKOVIC

Weitere mögliche Merkmale – «Atopiestigmata»



Cheilitis atopica
„Leckezem“

Cheilitis angularis
„Faulecken“

Ohrläppchenragade

Dr. med. Jan Izakovic | Dermatologie & Venerologie FMH | Gempenstr. 2a | 4053 Basel

29

SVP Schweizerischer Verband
Medizinischer PraxisAssistentinnen

DERMATOLOGISCHE PRAXIS
Dr. med. JAN IZAKOVIC

Weitere mögliche Merkmale – «Atopiestigmata»

Pityriasis alba



Dr. med. Jan Izakovic | Dermatologie & Venerologie FMH | Gempenstr. 2a | 4053 Basel

30

SVP Schweizerischer Verband
Medizinischer PraxisAssistentinnen

DERMATOLOGISCHE PRAXIS
Dr. med. JAN IZAKOVIC

Weitere mögliche Merkmale –
«Atopiestigmata»



Keratosis pilaris

Dr. med. Jan Izakovic | Dermatologie & Venerologie FMH | Gempenstr. 2a | 4053 Basel

31

SVP Schweizerischer Verband
Medizinischer PraxisAssistentinnen

DERMATOLOGISCHE PRAXIS
Dr. med. JAN IZAKOVIC

Weitere mögliche Merkmale –
«Atopiestigmata»



Hyperlineare Handflächen Tüpfelnägel

Dr. med. Jan Izakovic | Dermatologie & Venerologie FMH | Gempenstr. 2a | 4053 Basel

32

SVP Schweizerischer Verband
Medizinischer PraxisAssistentinnen

DERMATOLOGISCHE PRAXIS
Dr. med. JAN IZAKOVIC

Weitere mögliche Merkmale –
«Atopiestigmata»

Palmoplantare Hyperlinearität
«Ichthyosis-Hand»

→ Ausdruck einer Filaggrin-Mutation



Dr. med. Jan Izakovic | Dermatologie & Venerologie FMH | Gempenstr. 2a | 4053 Basel

33

SVP Schweizerischer Verband
Medizinischer PraxisAssistentinnen

DERMATOLOGISCHE PRAXIS
Dr. med. JAN IZAKOVIC

Weitere mögliche Merkmale –
«Atopiestigmata»



Atopische „Winterhände“
Pulpitis sicca Atopische „Winterfüsse“

Dr. med. Jan Izakovic | Dermatologie & Venerologie FMH | Gempenstr. 2a | 4053 Basel

34

SVP Schweizerischer Verband
Medizinischer PraxisAssistentinnen

DERMATOLOGISCHE PRAXIS
Dr. med. JAN IZAKOVIC

Weitere mögliche Merkmale –
«Atopiestigmata»



„Twenty nail dystrophy“
Spröde, brüchige Nägel Alopecia areata
Kreisrunder Haarausfall

Dr. med. Jan Izakovic | Dermatologie & Venerologie FMH | Gempenstr. 2a | 4053 Basel

35

SVP Schweizerischer Verband
Medizinischer PraxisAssistentinnen

DERMATOLOGISCHE PRAXIS
Dr. med. JAN IZAKOVIC

Weitere mögliche Merkmale –
«Atopiestigmata»



weisser Dermographismus

Dr. med. Jan Izakovic | Dermatologie & Venerologie FMH | Gempenstr. 2a | 4053 Basel

36

Schweizerischer Verband Medizinischer PraxisAssistentinnen | DERMATOLOGISCHE PRAXIS | Dr. med. JAN IZAKOVIC

Erlanger Atopiescore

Erlanger Atopie-Score		
1	Atopische Dermatitis	3
2	Wollmanergelenks	3
3	Atopie	3
4	Waller Dermoglyphen	3
5	Stange-Schäfer	2
6	Quintiles	2
7	Atopisches Asthma	2
8	Atopische Rhinitis	2
9	Atopischer Nahrungsmittelallergie	2
10	Atopische Konjunktivitis	2
11	Atopische Allergie	2
12	Atopische Allergie	2
13	Atopische Dermatitis (AD)	2
14	Atopische Dermatitis	1
15	Atopische Dermatitis	1
16	Atopische Dermatitis	1
17	Atopische Dermatitis	1
18	Atopische Dermatitis	1
19	Atopische Dermatitis	1
20	Atopische Dermatitis	1
21	Atopische Dermatitis	1
22	Atopische Dermatitis	1
23	Atopische Dermatitis	1
24	Atopische Dermatitis	1
25	Atopische Dermatitis	1
26	Atopische Dermatitis	1
27	Atopische Dermatitis	1
28	Atopische Dermatitis	1
29	Atopische Dermatitis	1
30	Atopische Dermatitis	1
31	Atopische Dermatitis	1
32	Atopische Dermatitis	1
33	Atopische Dermatitis	1
34	Atopische Dermatitis	1
35	Atopische Dermatitis	1
36	Atopische Dermatitis	1
37	Atopische Dermatitis	1
38	Atopische Dermatitis	1
39	Atopische Dermatitis	1
40	Atopische Dermatitis	1
41	Atopische Dermatitis	1
42	Atopische Dermatitis	1
43	Atopische Dermatitis	1
44	Atopische Dermatitis	1
45	Atopische Dermatitis	1
46	Atopische Dermatitis	1
47	Atopische Dermatitis	1
48	Atopische Dermatitis	1
49	Atopische Dermatitis	1
50	Atopische Dermatitis	1
51	Atopische Dermatitis	1
52	Atopische Dermatitis	1
53	Atopische Dermatitis	1
54	Atopische Dermatitis	1
55	Atopische Dermatitis	1
56	Atopische Dermatitis	1
57	Atopische Dermatitis	1
58	Atopische Dermatitis	1
59	Atopische Dermatitis	1
60	Atopische Dermatitis	1
61	Atopische Dermatitis	1
62	Atopische Dermatitis	1
63	Atopische Dermatitis	1
64	Atopische Dermatitis	1
65	Atopische Dermatitis	1
66	Atopische Dermatitis	1
67	Atopische Dermatitis	1
68	Atopische Dermatitis	1
69	Atopische Dermatitis	1
70	Atopische Dermatitis	1
71	Atopische Dermatitis	1
72	Atopische Dermatitis	1
73	Atopische Dermatitis	1
74	Atopische Dermatitis	1
75	Atopische Dermatitis	1
76	Atopische Dermatitis	1
77	Atopische Dermatitis	1
78	Atopische Dermatitis	1
79	Atopische Dermatitis	1
80	Atopische Dermatitis	1
81	Atopische Dermatitis	1
82	Atopische Dermatitis	1
83	Atopische Dermatitis	1
84	Atopische Dermatitis	1
85	Atopische Dermatitis	1
86	Atopische Dermatitis	1
87	Atopische Dermatitis	1
88	Atopische Dermatitis	1
89	Atopische Dermatitis	1
90	Atopische Dermatitis	1
91	Atopische Dermatitis	1
92	Atopische Dermatitis	1
93	Atopische Dermatitis	1
94	Atopische Dermatitis	1
95	Atopische Dermatitis	1
96	Atopische Dermatitis	1
97	Atopische Dermatitis	1
98	Atopische Dermatitis	1
99	Atopische Dermatitis	1
100	Atopische Dermatitis	1

Dr. med. Jan Izakovic | Dermatologie & Venerologie FMH | Gempenstr. 2a | 4053 Basel

37

Schweizerischer Verband Medizinischer PraxisAssistentinnen | DERMATOLOGISCHE PRAXIS | Dr. med. JAN IZAKOVIC

Komplikationen

Staphylococcus aureus

- Kolonisation (bis 90% der Ekzemflächen)
- Superinfektion: erythematös, nässend, gelb verkrustet („impetiginisiert“)



β-hämolsierende Streptokokken

Systemische/topische Antibiotika, lokal desinfizierend, topische Steroide

Dr. med. Jan Izakovic | Dermatologie & Venerologie FMH | Gempenstr. 2a | 4053 Basel

38

Schweizerischer Verband Medizinischer PraxisAssistentinnen | DERMATOLOGISCHE PRAXIS | Dr. med. JAN IZAKOVIC

Impetiginisiertes atopisches Ekzem



Dr. med. Jan Izakovic | Dermatologie & Venerologie FMH | Gempenstr. 2a | 4053 Basel

39

Schweizerischer Verband Medizinischer PraxisAssistentinnen | DERMATOLOGISCHE PRAXIS | Dr. med. JAN IZAKOVIC

Eczema herpeticatum

- rasche Ekzemverschlechterung
- häufig reduzierter AZ
- bei fehlender Therapie Risiko für Virämie und Sepsis
- typischerweise multiple, wie ausgestanzt wirkende Erosionen
- systemische Therapie mit Acyclovir obligatorisch, meist i.v.



Dr. med. Jan Izakovic | Dermatologie & Venerologie FMH | Gempenstr. 2a | 4053 Basel

40

Schweizerischer Verband Medizinischer PraxisAssistentinnen | DERMATOLOGISCHE PRAXIS | Dr. med. JAN IZAKOVIC

Prognose des atopischen Ekzems

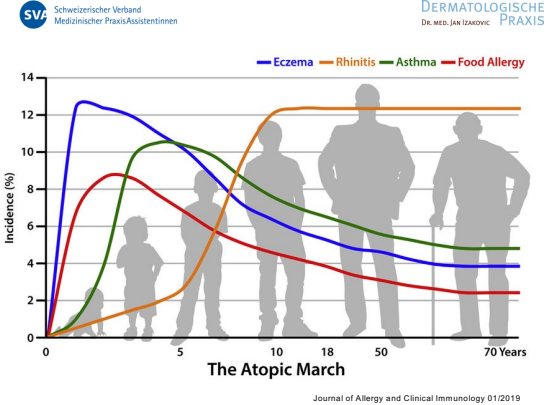
- 60 (-80)% ausgeheilt bis Alter 8 Jahre
- 95% ausgeheilt bis Alter 20 Jahre
- Persistenz unabhängig von Sensibilisierung gegenüber Allergenen
- Risiko für Persistenz:
 - späteres Auftreten (Alter > 2 Jahre)
 - schweres Ekzem
 - lange Ekzemdauer (> 5-10 Jahre)

Kim JP et al, JAAD 2016

Dr. med. Jan Izakovic | Dermatologie & Venerologie FMH | Gempenstr. 2a | 4053 Basel

41

Schweizerischer Verband Medizinischer PraxisAssistentinnen | DERMATOLOGISCHE PRAXIS | Dr. med. JAN IZAKOVIC




Journal of Allergy and Clinical Immunology 01/2019

Dr. med. Jan Izakovic | Dermatologie & Venerologie FMH | Gempenstr. 2a | 4053 Basel

42

Schweizerischer Verband Medizinischer PraxisAssistentinnen | DERMATOLOGISCHE PRAXIS | DR. MED. JAN IZAKOVIC

"If I don't sleep, nobody sleeps"



If I don't Sleep Nobody Sleeps!!

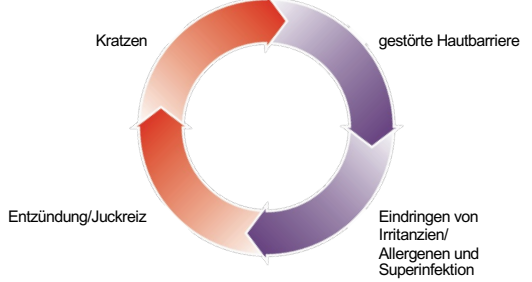
Häufiges Problem: gestörter Schlaf durch Juckreiz/Kratzen

Dr. med. Jan Izakovic | Dermatologie & Venerologie FMH | Gempenstr. 2a | 4053 Basel

43

Schweizerischer Verband Medizinischer PraxisAssistentinnen | DERMATOLOGISCHE PRAXIS | DR. MED. JAN IZAKOVIC

Juck-Kratz-Zyklus (itch-scratch cycle)



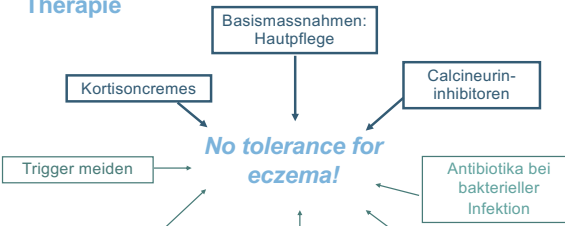
Entzündung/Juckreiz → Kratzen → gestörte Hautbarriere → Eindringen von Irritanzien/Allergenen und Superinfektion → Entzündung/Juckreiz

Dr. med. Jan Izakovic | Dermatologie & Venerologie FMH | Gempenstr. 2a | 4053 Basel

44

Schweizerischer Verband Medizinischer PraxisAssistentinnen | DERMATOLOGISCHE PRAXIS | DR. MED. JAN IZAKOVIC

Therapie



No tolerance for eczema!

Basissmassnahmen: Hautpflege

Kortisoncremes

Calcineurin-inhibitoren

Antibiotika bei bakterieller Infektion

Trigger meiden

Säuglings- u. Kleinkindesalter: die wichtigste Altersgruppe, die es effizient zu behandeln gilt!

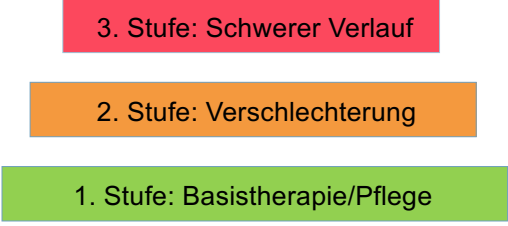
Frühbehandlung -> bessere Prognose/Abheilung

Dr. med. Jan Izakovic | Dermatologie & Venerologie FMH | Gempenstr. 2a | 4053 Basel

45

Schweizerischer Verband Medizinischer PraxisAssistentinnen | DERMATOLOGISCHE PRAXIS | DR. MED. JAN IZAKOVIC

Therapie – Stufenschema



3. Stufe: Schwerer Verlauf

2. Stufe: Verschlechterung

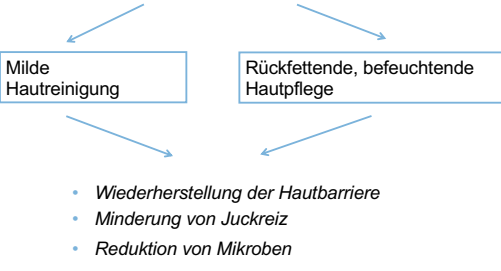
1. Stufe: Basistherapie/Pflege

Dr. med. Jan Izakovic | Dermatologie & Venerologie FMH | Gempenstr. 2a | 4053 Basel

46

Schweizerischer Verband Medizinischer PraxisAssistentinnen | DERMATOLOGISCHE PRAXIS | DR. MED. JAN IZAKOVIC

Basissmassnahmen („Hautpflege“)



Milde Hautreinigung

Rückfettende, befeuchtende Hautpflege

- Wiederherstellung der Hautbarriere
- Minderung von Juckreiz
- Reduktion von Mikroben

Dr. med. Jan Izakovic | Dermatologie & Venerologie FMH | Gempenstr. 2a | 4053 Basel

47

Schweizerischer Verband Medizinischer PraxisAssistentinnen | DERMATOLOGISCHE PRAXIS | DR. MED. JAN IZAKOVIC

Basispflege



GESTÖRTE HAUTBARRIERE

- Schlechtere Vernetzung der Hornzellen durch Mangel an Filaggrin (Feuchtigkeitspeicher)
- Mangel an Hornfetten, insbesondere den Ceramiden 1 und 3

Fremdstoffe können leichter eindringen

Erhöhter Feuchtigkeitsverlust

Trockene Haut

Die Pflegecreme baut die Hautbarriere wieder auf.

- Vermindert Häufigkeit der Schübe
- Schübe werden schwächer

www.fondation-dermatite-atopique.org

Dr. med. Jan Izakovic | Dermatologie & Venerologie FMH | Gempenstr. 2a | 4053 Basel

48

Schweizerischer Verband
Medizinischer PraxisAssistentinnen

DERMATOLOGISCHE PRAXIS
Dr. med. JAN IZAKOVIC

Beste Ekzempophylaxe für Neugeborene mit Ekzemrisiko in der Familie?



Ekzem-Risikokinder:
«Risikoreduktion» um 30-50% bis im Alter von 6-8 Monaten durch **tägliche Applikation rückfettender Hautpflege ab Geburt: Verzögerung des Manifestationszeitpunktes**

Simpson E. J. Allergy Clin Immunol 2014
Horimukai K. J Allergy Clin Immunol 2014

Dr. med. Jan Izakovic | Dermatologie & Venerologie FMH | Gempenstr. 2a | 4053 Basel

49

Schweizerischer Verband
Medizinischer PraxisAssistentinnen

DERMATOLOGISCHE PRAXIS
Dr. med. JAN IZAKOVIC

1. Stufe: Basistherapie

Hautpflege / Erhaltung der Barrierefunktion

- Rückfettende Lotionen, Salben und Cremes
 - angepasst an Lokalisation, Jahreszeit und Klima
- Ölhaltige Badezusätze
- Syndets als Seifenersatz zum Duschen/Waschen
- Vermeidung von Irritantien, Schadstoffen
- Vermeiden individueller Auslöser/Allergene


Dr. med. Jan Izakovic | Dermatologie & Venerologie FMH | Gempenstr. 2a | 4053 Basel

50

Schweizerischer Verband
Medizinischer PraxisAssistentinnen

DERMATOLOGISCHE PRAXIS
Dr. med. JAN IZAKOVIC

Weshalb tägliches Bad?



- Reinigung der Haut
 - Bakterien
 - Krusten
 - Salbenresten
- Hydratation des Stratum corneum (oberste Hautschicht)
- Bessere Penetration der nachfolgend aufgetragenen spezifischen Lokalthherapie
- «fun factor»
- Ritual am Abend, Kinder sind oft nach dem Bad ruhiger

5 Min → Wassertemperatur nicht mehr als 35°C!

Dr. med. Jan Izakovic | Dermatologie & Venerologie FMH | Gempenstr. 2a | 4053 Basel

51

Schweizerischer Verband
Medizinischer PraxisAssistentinnen

DERMATOLOGISCHE PRAXIS
Dr. med. JAN IZAKOVIC

2. Stufe: Bei Verschlechterung

Häufigste Gründe

- Bakterieller Hautinfekt (Staphylococcus aureus)
- Kontaktallergie
- Nicht korrekt durchgeführte Therapie
- Ungenügende Therapie

Dr. med. Jan Izakovic | Dermatologie & Venerologie FMH | Gempenstr. 2a | 4053 Basel

52

Schweizerischer Verband
Medizinischer PraxisAssistentinnen

DERMATOLOGISCHE PRAXIS
Dr. med. JAN IZAKOVIC

2. Stufe: Bei Verschlechterung

Massnahmen

- Intensivierung der Hautpflege
- Desinfektion nässender Stellen (Farbstoffe)
- Antibiotika äusserlich (evtl. Tabletten)
- Entzündungshemmung (Kortisoncreme)
- Antihistaminika innerlich bei Juckreiz
- Eventuell Lichttherapie

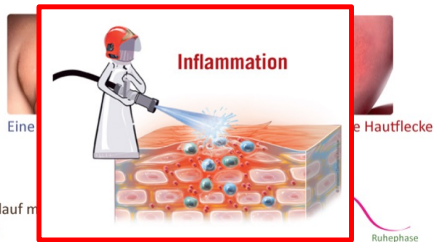
Dr. med. Jan Izakovic | Dermatologie & Venerologie FMH | Gempenstr. 2a | 4053 Basel

53

Schweizerischer Verband
Medizinischer PraxisAssistentinnen

DERMATOLOGISCHE PRAXIS
Dr. med. JAN IZAKOVIC

Was tun im akuten Schub?



www.fondation-dermatite-atopique.org

Dr. med. Jan Izakovic | Dermatologie & Venerologie FMH | Gempenstr. 2a | 4053 Basel

54

SVP Schweizerischer Verband
Medizinischer PraxisAssistentinnen

DERMATOLOGISCHE PRAXIS
Dr. med. JAN IZAKOVIC

Behandlungsziele

Kurzfristig

- Beruhigung von Juckreiz, Rötung, Entzündung innert möglichst kurzer Zeit

Langfristig

- Verminderung der gesamten Symptomatik der AD
- Reduktion der Häufigkeit der Schübe

Dr. med. Jan Izakovic | Dermatologie & Venerologie FMH | Gempenstr. 2a | 4053 Basel

55

SVP Schweizerischer Verband
Medizinischer PraxisAssistentinnen

DERMATOLOGISCHE PRAXIS
Dr. med. JAN IZAKOVIC

Antientzündliche Lokalthherapie

- Topische Kortikosteroide (Kortison)**
- Calcineurininhibitoren** (Tacrolimus=Protopic®, Pimecrolimus=Elidel®)

Effekt:

- Antientzündlich
- Linderung von Juckreiz
- Wiederherstellung der Hautbarriere
- Intervalltherapie: verhindert Rückfälle




Dr. med. Jan Izakovic | Dermatologie & Venerologie FMH | Gempenstr. 2a | 4053 Basel

56

SVP Schweizerischer Verband
Medizinischer PraxisAssistentinnen

DERMATOLOGISCHE PRAXIS
Dr. med. JAN IZAKOVIC

Kortison



Dr. med. Jan Izakovic | Dermatologie & Venerologie FMH | Gempenstr. 2a | 4053 Basel

57

SVP Schweizerischer Verband
Medizinischer PraxisAssistentinnen

DERMATOLOGISCHE PRAXIS
Dr. med. JAN IZAKOVIC

Kortison-Cremes/-Salben

- seit mehr als 50 Jahren in der Lokalthherapie etabliert
- grosses Sicherheitsspektrum inkl. Langzeiterfahrung
- Rascher Wirkungseintritt und hohe Effizienz bei kurzer Behandlungsdauer
- grosser Unterschied, ob Kortison als Creme aufgetragen, geschluckt oder gespritzt wird
- 4 verschiedene Stärkeklassen der Kortison-Cremes → individuell anpassen!
- Kombinationspräparate (z.B. mit Antibiotika)
- keine systemischen Nebenwirkungen mit modernen Kortisoncremes
- lokale Nebenwirkung (Hautatrophie = Hautverdünnung) möglich

Dr. med. Jan Izakovic | Dermatologie & Venerologie FMH | Gempenstr. 2a | 4053 Basel

58

SVP Schweizerischer Verband
Medizinischer PraxisAssistentinnen

DERMATOLOGISCHE PRAXIS
Dr. med. JAN IZAKOVIC

Kortison-Cremes/-Salben

Notwendig und sinnvoll als pro-aktive Therapie für eine bessere Prognose und zur Verhinderung einer Chronifizierung des Ekzems

Auswahl des geeigneten Präparates abhängig von

- Schweregrad des Ekzems
- Lokalisation

Anwendung 1-2 x täglich bis zur Abheilung

- vorgängig fakultativ: Bad/Dusche

Dr. med. Jan Izakovic | Dermatologie & Venerologie FMH | Gempenstr. 2a | 4053 Basel

59

SVP Schweizerischer Verband
Medizinischer PraxisAssistentinnen

DERMATOLOGISCHE PRAXIS
Dr. med. JAN IZAKOVIC

Kortison-Cremes/-Salben

- Enttäuschung oft wegen:
 - Zu schwaches Präparat verwendet
 - Zu kleine Menge aufgetragen
 - Zu früh gestoppt / keine Intervalltherapie

Dr. med. Jan Izakovic | Dermatologie & Venerologie FMH | Gempenstr. 2a | 4053 Basel

60

SVP Schweizerischer Verband
Medizinischer PraxisAssistentinnen

DERMATOLOGISCHE PRAXIS
Dr. med. JAN IZAKOVIC

Kortisonpräparate - Anwendung

Ausreichende Menge auftragen
- 1 fingertip-unit reicht für 2 Handflächen



Dr. med. Jan Izakovic | Dermatologie & Venerologie FMH | Gempenstr. 2a | 4053 Basel

61

SVP Schweizerischer Verband
Medizinischer PraxisAssistentinnen

DERMATOLOGISCHE PRAXIS
Dr. med. JAN IZAKOVIC

Nebenwirkung von Kortisoncremes

bei täglicher Anwendung an derselben Stelle > 6 Wochen



Striae
Hautatrophie

Dr. med. Jan Izakovic | Dermatologie & Venerologie FMH | Gempenstr. 2a | 4053 Basel

62

SVP Schweizerischer Verband
Medizinischer PraxisAssistentinnen

DERMATOLOGISCHE PRAXIS
Dr. med. JAN IZAKOVIC

Calcineurininhibitoren (TIM)

- Keine Angst davor im Kindesalter (Zulassung offiziell ab 2 Jahren)
- Ideal um Kortison zu sparen in Arealen mit dünnerer Haut: Gesicht, Augenlider, Windelbereich
- Ideal um Rezidive zu vermeiden: **Erhaltungstherapie**
- Sehr gute Verträglichkeit und Sicherheit bei Kindern



Dr. med. Jan Izakovic | Dermatologie & Venerologie FMH | Gempenstr. 2a | 4053 Basel

63

SVP Schweizerischer Verband
Medizinischer PraxisAssistentinnen

DERMATOLOGISCHE PRAXIS
Dr. med. JAN IZAKOVIC

Calcineurininhibitoren (TIM)

- Breite Erfahrung auch im Alter < 2 Jahre, gute Sicherheitsdaten
- „Petite-Studie“ (Pediatrics 2015): Elidel, 2400 Kinder im Alter 3-12 Monate, 5 Jahres-Follow-up
- Kein einziger dokumentierter Fall von Malignität bei Kindern (beide Präparate)
- 1x tägliche Anwendung reicht meistens nicht!

Zu vermeiden bei: Herpes simplex Infektion und bei Dellwarzen

Dr. med. Jan Izakovic | Dermatologie & Venerologie FMH | Gempenstr. 2a | 4053 Basel

64

SVP Schweizerischer Verband
Medizinischer PraxisAssistentinnen

DERMATOLOGISCHE PRAXIS
Dr. med. JAN IZAKOVIC

Calcineurininhibitoren (TIM)

In der Schweiz sind TIM indiziert für:
Kurzzeit- und intermittierende Langzeitbehandlung der leichten und mässig schweren atopischen Dermatitis bei Betroffenen im Alter > 2 Jahre, wenn eine herkömmliche Behandlung mit Emollienzien und topischen Kortikosteroiden nicht in Betracht kommt.

Zwei nach dem 2. Altersjahr zugelassene Präparate

Elidel™ Crème:	Protopic™ Salbe:
- Pimecrolimus 1%	- Tacrolimus 0,03 / 0,1%

Dr. med. Jan Izakovic | Dermatologie & Venerologie FMH | Gempenstr. 2a | 4053 Basel

65

SVP Schweizerischer Verband
Medizinischer PraxisAssistentinnen

DERMATOLOGISCHE PRAXIS
Dr. med. JAN IZAKOVIC

Calcineurininhibitoren (TIM)

Vorteile	Nebenwirkungen
<ul style="list-style-type: none"> Geziellere Hemmung der Entzündung (T-Lymphozyten, Mastzellen) Keine Beeinflussung unbeteiligter Zelltypen Keine Kortison-Nebenwirkungen Kaum resorbiert, somit kaum messbarer Blutspiegel 	<ul style="list-style-type: none"> Lokale Reizerscheinungen Brennen, Juckreiz vorübergehend, v.a. bei Behandlungsbeginn bei 5 - 10% der Anwender

Dr. med. Jan Izakovic | Dermatologie & Venerologie FMH | Gempenstr. 2a | 4053 Basel

66

SVF Schweizerischer Verband
Medizinischer PraxisAssistentinnen

DERMATOLOGISCHE
PRAXIS
Dr. med. JAN IZAKOVIC

Behandlungsplan (Beispiel vom Inselhospital)

Morgens (Hautpflege)

- 1x ganzer Körper und Gesicht mit Basispflege (z.B. Dexeryl Crème)

Abends (Hautpflege und entzündungshemmende Therapie)

- Tägliches Bad für 5-10 Min, Wassertemperatur 35-37° mit: **Bade-Öl Zusatz**
- Direkt nach Bad ganzer Körper und Gesicht mit Basispflege (ev. FFV)

Für Ekzemstellen: direkt nach dem Baden/Duschen kortisonhaltige/entzündungshemmende Lokalbehandlung auf alle betroffenen Stellen mit:

- Kortisoncreme (Ovixan, Monovo, Advantan etc.) 1 x / Tag für 5-7 Tage
- im Anschluss: Protopic 0,1/ 0,03 % Salbe 1 x / Tag bis abgeheilt, dann 3 x / Woche als Erhaltung bis zur nächsten Konsultation

Dr. med. Jan Izakovic | Dermatologie & Venerologie FMH | Gempenstr. 2a | 4053 Basel

67

SVF Schweizerischer Verband
Medizinischer PraxisAssistentinnen

DERMATOLOGISCHE
PRAXIS
Dr. med. JAN IZAKOVIC

3. Stufe: Schwerer Verlauf

Hospitalisation gelegentlich notwendig

- Antibiotika (Tabletten/Infusion)
- Intensivierte äusserliche Therapie
- Lichttherapie
- Entzündungshemmung innerlich (z.B. Prednison)
- Begleitende und komplementäre Massnahmen, z.B. Ergotherapie, autogenes Training, Hypnose
- Psychologische Betreuung

Dr. med. Jan Izakovic | Dermatologie & Venerologie FMH | Gempenstr. 2a | 4053 Basel

68

SVF Schweizerischer Verband
Medizinischer PraxisAssistentinnen

DERMATOLOGISCHE
PRAXIS
Dr. med. JAN IZAKOVIC

3. Stufe: Schwerer Verlauf

Hartnäckig und therapieresistent

- Antigenidentifikation und -elimination (Diät, Milbensanierung)
- Immunsuppression systemisch (z.B. Prednison)
- Lichttherapie
- Antihistaminika nach «Eskalationsschema»
- Neu: Biologika und sog. «kleine Moleküle»

Dr. med. Jan Izakovic | Dermatologie & Venerologie FMH | Gempenstr. 2a | 4053 Basel

69

SVF Schweizerischer Verband
Medizinischer PraxisAssistentinnen

DERMATOLOGISCHE
PRAXIS
Dr. med. JAN IZAKOVIC

Weitere Therapieoptionen bei schwerem chronischem Ekzem

Dr. med. Jan Izakovic | Dermatologie & Venerologie FMH | Gempenstr. 2a | 4053 Basel

70

SVF Schweizerischer Verband
Medizinischer PraxisAssistentinnen

DERMATOLOGISCHE
PRAXIS
Dr. med. JAN IZAKOVIC

Lichttherapie



Vor- und Nachteile

- Oft rasche Besserung im akuten, schweren Stadium
- Kombinierbar mit Kortisonanwendungen
- Risiko von Langzeitschäden: Hautalterung, Hautkrebs
- Bei kleinen Kindern oft nicht praktikabel
- Rebound-Phänomen nach Absetzen der Therapie möglich

Dr. med. Jan Izakovic | Dermatologie & Venerologie FMH | Gempenstr. 2a | 4053 Basel

71

SVF Schweizerischer Verband
Medizinischer PraxisAssistentinnen

DERMATOLOGISCHE
PRAXIS
Dr. med. JAN IZAKOVIC

Systemtherapie

- Azathioprin
- Ciclosporin
- Methotrexat
- Systemische Steroide (kurzzeitig)
- zielgerichtete Therapien (Biologics, small molecules): Adtralza®, Dupixent®, Olumiant®, Rinvoq®

INSELGRUPPE

Dr. med. Jan Izakovic | Dermatologie & Venerologie FMH | Gempenstr. 2a | 4053 Basel

72

SVF Schweizerischer Verband
Medizinischer PraxisAssistentinnen

DERMATOLOGISCHE PRAXIS
Dr. med. JAN IZAKOVIC

Aktueller Stand der Systemtherapien

Diverse Substanzen bereits zugelassen und in Anwendung, weitere in klinischen Studien oder kurz vor Zulassung:

- Sogenannte "Biologika" oder "kleine Moleküle"
- Blockieren die Entzündungspropagation in der Haut, respektive im Körper insgesamt, auf einer für die jeweilige Substanz spezifischen Stelle der Entzündungskaskade
- Ähnliche Substanzen sind bereits seit längerem gegen andere entzündliche Erkrankungen und auch in der Krebsbehandlung im Einsatz
- Sehr teure Medikamente, deren Anwendung mit Auflagen verbunden ist und behördlich und seitens Krankenkassen äusserst restriktiv gehandhabt wird

Dr. med. Jan Izakovic | Dermatologie & Venerologie FMH | Gempenstr. 2a | 4053 Basel

73

SVF Schweizerischer Verband
Medizinischer PraxisAssistentinnen

DERMATOLOGISCHE PRAXIS
Dr. med. JAN IZAKOVIC

Nahrungsmittelallergien bei atopischem Ekzem

- Kinder mit atopischem Ekzem entwickeln statistisch häufiger Nahrungsmittelallergien als nicht-Atopiker
- Bedeutung generell überschätzt (von Patienten/Eltern und Ärzten)
- Kann ggf. bei schwerem Ekzem bei Säuglingen relevant sein (< 30%)
- Ekzeme verschlechtern sich erst am Tag nach Nahrungsmiteleinahme oder sogar noch später
- Toleranzentwicklung via Magendarmtrakt → *frühe*, breite Nahrungsmiteleinführung (4-6 Monate)

Unnötige Diäten vermeiden!

Taskok T. J Allergy Clin Immunol 2016
Warfel, Balfanz-Weber et al., Allergy 2007,
Wollenberg et al. JEADV 2018

Dr. med. Jan Izakovic | Dermatologie & Venerologie FMH | Gempenstr. 2a | 4053 Basel

74

SVF Schweizerischer Verband
Medizinischer PraxisAssistentinnen

DERMATOLOGISCHE PRAXIS
Dr. med. JAN IZAKOVIC

Hautreaktionen bei Nahrungsmittelallergien

Soforttypreaktion:
Urtikaria (= Nesselfieber), Angioödem, Rötungen

Späte Reaktion (6-48 h):
Schub des atopischen Ekzems

Soforttypreaktion + späte Reaktion



INSELGRUPPE

Dr. med. Jan Izakovic | Dermatologie & Venerologie FMH | Gempenstr. 2a | 4053 Basel

75

SVF Schweizerischer Verband
Medizinischer PraxisAssistentinnen

DERMATOLOGISCHE PRAXIS
Dr. med. JAN IZAKOVIC

Allergene als Triggerfaktoren

Nahrungsmittelallergene v.a. bei Säuglingen und Kleinkindern von Bedeutung:

Eier, Kuhmilch, Getreide
Fisch, Soja, Erdnüsse



Inhalationsallergene v.a. bei Kinder > 3 Jahren relevant:

Hausstaubmilben, Gräser
Tierhaarschuppen, Schimmelpilze



Dr. med. Jan Izakovic | Dermatologie & Venerologie FMH | Gempenstr. 2a | 4053 Basel

76

SVF Schweizerischer Verband
Medizinischer PraxisAssistentinnen

DERMATOLOGISCHE PRAXIS
Dr. med. JAN IZAKOVIC

Wann ist eine allergologische Abklärung sinnvoll?

1. Anamnestische oder klinische Hinweise für Allergie vom Soforttyp
2. Schweres, persistierendes Ekzem trotz optimaler Lokalthherapie
3. Bei wiederholter Beobachtung einer Ekzemverschlechterung durch die Eltern nach Einnahme bestimmter Nahrungsmittel -> Tagebuch führen

Keine routinemässige Allergietestung!

Dr. med. Jan Izakovic | Dermatologie & Venerologie FMH | Gempenstr. 2a | 4053 Basel

77

SVF Schweizerischer Verband
Medizinischer PraxisAssistentinnen

DERMATOLOGISCHE PRAXIS
Dr. med. JAN IZAKOVIC

Haustiere und atopisches Ekzem



Neuere Studiendaten deuten auf einen Vorteil einer frühen Exposition hin: Toleranzentwicklung bei Hunden. Bei Katzen: ab 7.3 Katzen/Haushalt (!)

Dr. med. Jan Izakovic | Dermatologie & Venerologie FMH | Gempenstr. 2a | 4053 Basel

78

Schweizerischer Verband Medizinischer PraxisAssistentinnen


DERMATOLOGISCHE PRAXIS
Dr. med. JAN IZAKOVIC

Impfungen bei Kindern mit atopischem Ekzem

Empfehlung: Impfung normal nach CH-Impfplan
– bei akutem Schub, zuerst antientzündlich behandeln, dann impfen

Gegen Windpocken (Varizellen) impfen, wegen möglichen schweren Verläufen bei Atopikern (Haut- und Weichteil-Infektionen, Narben):

- Routineimpfung in D, USA
- In CH: bei atopischem Ekzem als Zusatzimpfung empfohlen (mit 12 Monaten)



Wollenberg et al. / ZADV 2016

Dr. med. Jan Izakovic | Dermatologie & Venerologie FMH | Gempenstr. 2a | 4053 Basel

79

Schweizerischer Verband Medizinischer PraxisAssistentinnen

DERMATOLOGISCHE PRAXIS
Dr. med. JAN IZAKOVIC

Alternativmedizin und atopisches Ekzem



Theiler M et al, Dermatologie Praxis, 2015 / Vieira BL et al, Am J Clin Dermatol, 2016

Dr. med. Jan Izakovic | Dermatologie & Venerologie FMH | Gempenstr. 2a | 4053 Basel

80

Schweizerischer Verband Medizinischer PraxisAssistentinnen

DERMATOLOGISCHE PRAXIS
Dr. med. JAN IZAKOVIC

Pflanzliche Öle zur Basistherapie



Dr. med. Jan Izakovic | Dermatologie & Venerologie FMH | Gempenstr. 2a | 4053 Basel


81

Schweizerischer Verband Medizinischer PraxisAssistentinnen

DERMATOLOGISCHE PRAXIS
Dr. med. JAN IZAKOVIC

Nahrungsergänzungen

- **Nachtkerzenöl:** bisher keine überzeugende Wirksamkeit nachgewiesen (andererseits auch kein negativer Effekt)
- **Probiotika:** trotz einigen positiven Berichten insgesamt Datenlage unklar, zum jetzigen Zeitpunkt keine klare Empfehlung; Einführung von Joghurt im 1. Jahr whs. sinnvoll




Dr. med. Jan Izakovic | Dermatologie & Venerologie FMH | Gempenstr. 2a | 4053 Basel

82

Schweizerischer Verband Medizinischer PraxisAssistentinnen

DERMATOLOGISCHE PRAXIS
Dr. med. JAN IZAKOVIC

Chinesische Kräuter



Chinese herbal medicine for atopic eczema (Review)

Gu S, Yang AWH, Xue CCL, Li CG, Pang C, Zhang W, Williams HC

Authors' conclusions
We could not find conclusive evidence that CHM taken by mouth or applied topically to the skin could reduce the severity of eczema in children or adults.
Well-designed, adequately powered RCTs are needed to evaluate the efficacy and safety of CHM for managing eczema.

2013

Dr. med. Jan Izakovic | Dermatologie & Venerologie FMH | Gempenstr. 2a | 4053 Basel

83

Schweizerischer Verband Medizinischer PraxisAssistentinnen

DERMATOLOGISCHE PRAXIS
Dr. med. JAN IZAKOVIC

Akupunktur

Wahrscheinlich gewisser Stellenwert in Behandlung des Juckreizes



Dr. med. Jan Izakovic | Dermatologie & Venerologie FMH | Gempenstr. 2a | 4053 Basel

84

SVA Schweizerischer Verband
Medizinischer PraxisAssistentinnen

DERMATOLOGISCHE PRAXIS
Dr. med. JAN IZAKOVIC

Bioresonanz, Homöopathie, Schüsslersalze

Bis anhin keine Hinweise, dass eine dieser Methoden wirksam ist.
Linderung des Juckreizes möglich.




Dr. med. Jan Izakovic | Dermatologie & Venerologie FMH | Gempenstr. 2a | 4053 Basel

85

SVA Schweizerischer Verband
Medizinischer PraxisAssistentinnen

DERMATOLOGISCHE PRAXIS
Dr. med. JAN IZAKOVIC

Primärprävention (WHO)

Kinder mit hohem Allergierisiko

- Sollten mindestens in den ersten 4 Monaten voll gestillt werden (möglichst unter Vermeidung fester Nahrung)
- Hypoallergene Beikost, falls benötigt
- Keine Ernährungsbeschränkungen für die Mutter
- Umgebungsfaktoren berücksichtigen:
 - Vermeiden von Tabakrauch (auch in der Schwangerschaft)
 - Allergenreduktion (Hausstaubmilben, evtl. Haustiere)
 - Vermeiden von feuchten Wänden und Luftverschmutzung

Dr. med. Jan Izakovic | Dermatologie & Venerologie FMH | Gempenstr. 2a | 4053 Basel

86

SVA Schweizerischer Verband
Medizinischer PraxisAssistentinnen

DERMATOLOGISCHE PRAXIS
Dr. med. JAN IZAKOVIC

Primärprävention – Probiotika

Finnische Studie (2001)

- Lactobazillus-angereicherte Ernährung wurde verabreicht
 - pränatal an schwangere Frauen mit positiver direkter Familienanamnese für Atopie
 - an ihre Neugeborenen während den ersten 6 Monaten
- führte zu einer 50%-igen Reduktion der Häufigkeit der Manifestation einer AD in der Lactobazillus Gruppe gegenüber der Placebogruppe
- Nach kürzlich veröffentlichter Studie Nutzen eher wieder in Frage gestellt

Dr. med. Jan Izakovic | Dermatologie & Venerologie FMH | Gempenstr. 2a | 4053 Basel

87

SVA Schweizerischer Verband
Medizinischer PraxisAssistentinnen

DERMATOLOGISCHE PRAXIS
Dr. med. JAN IZAKOVIC

Sekundärprävention (WHO)

Evidenzbasiert

- Vermeiden von Tabakrauch
- Reduktion relevanter Allergene (Hausstaubmilben, Tiere etc.)
- Empfohlene Massnahmen:
 - Verzicht auf Allergie-relevante Haustiere
 - Senkung Innenraumfeuchtigkeit unter 50%
 - Encasing (Einhüllen) der Matratze
 - Waschen (> 55° C) oder Encasing der Kopfkissen/Duvets
 - Regelmässiges Waschen der Bettwäsche bei > 55° C
 - Teppiche aus Schlafräumen entfernen

Dr. med. Jan Izakovic | Dermatologie & Venerologie FMH | Gempenstr. 2a | 4053 Basel

88

SVA Schweizerischer Verband
Medizinischer PraxisAssistentinnen

DERMATOLOGISCHE PRAXIS
Dr. med. JAN IZAKOVIC

Sekundärprävention

Schulung über:

- Medizinische Grundlagen, Behandlung
- Psychologische Aspekte
- Ernährungsfragen

Neurodermitis-Kinderschulungen:

- Kinder von 4-7 Jahren mit AD (Neurodermitis)
- 6 Stunden Schulung für Kinder und Eltern
- www.aha.ch (Allergiezentrum Schweiz)

Dr. med. Jan Izakovic | Dermatologie & Venerologie FMH | Gempenstr. 2a | 4053 Basel

89

SVA Schweizerischer Verband
Medizinischer PraxisAssistentinnen

DERMATOLOGISCHE PRAXIS
Dr. med. JAN IZAKOVIC

Take home messages

- Das atopische Ekzem ist eine multifaktoriell bedingte Hauterkrankung
- Unterschiedliche Triggerfaktoren können für Ekzemschübe eine Rolle spielen
- Basistherapie ist essentiell
- Die meisten Kinder mit atopischem Ekzem haben keine Nahrungsmittelallergie, welche von Relevanz ist für das Ekzem, somit sind keine unnötigen Diäten im Kindesalter angezeigt
- Das atopische Ekzem kann gut behandelt werden und hat in den meisten Fällen eine gute Prognose!
- Bei korrekter Anwendung sind Kortisoncremes und Calcineurininhibitoren auch langfristig sicher!

Dr. med. Jan Izakovic | Dermatologie & Venerologie FMH | Gempenstr. 2a | 4053 Basel

90